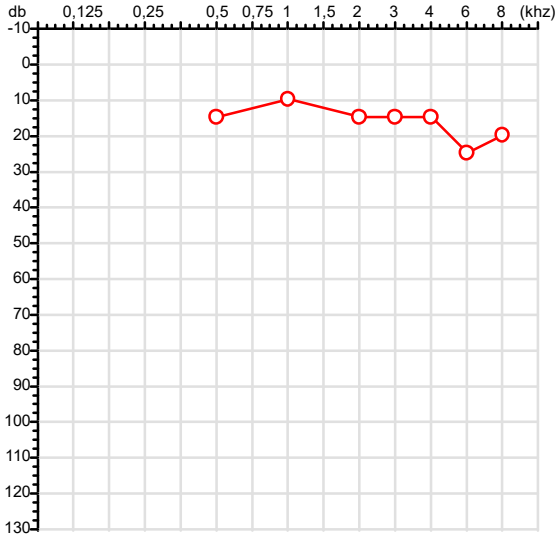


# Exame n.º :813959

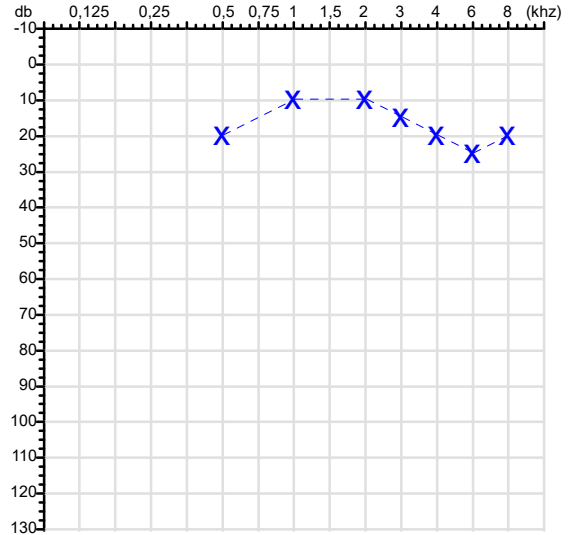
CPF :072.186.941-60	Paciente :Ane Karolyne Martins Pereira	RG :/
CNPJ :29.551.302/0002-10	Razão :SOLPI INSTALACOES INDUSTRIALIZADAS LTDA	
Nascimento :03/07/2007	Idade : 18 anos	
Motivo :Admissional	Setor :GERAL	
Reposou :14h	Função :AUXILIAR DE SERVICOS GERAIS	
Data do Exame : 10/04/2026		

### Orelha Direita



### Audiometria

### Orelha Esquerda



### Aérea

Khz	0,25	0,5	1	2	3	4	6	8
OD db	NDG	15	10	15	15	15	25	20

Khz	0,25	0,5	1	2	3	4	6	8
OE db	NDG	20	10	10	15	20	25	20

### Ossea

Khz	0,25	0,5	1	2	3	4	6
OD db	NDG	NDG	NDG	NDG	NDG	NDG	NDG

Khz	0,25	0,5	1	2	3	4	6
OE db	NDG	NDG	NDG	NDG	NDG	NDG	NDG

### Médias Tritonais

Khz	0,5	1	2	=	3	4	6	=
OD db	15	10	15	13	15	15	25	18

Khz	0,5	1	2	=	3	4	6	=
OE db	20	10	10	13	15	20	25	20

### Lauda Clínico OD

Audição normal

### Lauda Clínico OE

Audição normal

Classificações: tipo de perda auditiva (Silman e Silvermam - 1997), grau de perda auditiva média 500khz, 1000khz e 2000khz (Lloyd e Kaplan - 1978) e configuração audiométrica (Silman e Silverman - 1997 - adaptada de Carhart, 1945 e Lloyd e Kaplan, 1978)

Classificações: tipo de perda auditiva (Silman e Silvermam - 1997), grau de perda auditiva média 500khz, 1000khz e 2000khz (Lloyd e Kaplan - 1978) e configuração audiométrica (Silman e Silverman - 1997 - adaptada de Carhart, 1945 e Lloyd e Kaplan, 1978)

*Emanuel Sempio*  
Fonoaudiólogo  
Audiologia Clínica e Ocupacional  
CRFa/ 5-5297-8

Emanuel Sempio  
Fonoaudiólogo  
CRFa 5 - 5297 - 8

Assinatura eletrônica :7CCEC47A347C2874F706FD5826395CF2  
Para validar a assinatura : <https://sistema.hismet.com.br/validacao.php>

*Ane Karolyne Martins Pereira*  
\*\* Assinado por biometria \*\*

Modelo do Audiometro :AVS500 - VIBRASOM  
Última Aferição :12/08/2025

Protocolo:26041011272947

Data:10/04/2026

Paciente:ANE KAROLYNE MARTINS PEREIRA

Nasc.:03/07/2007 RG :-

CPF:07218694160

Exame :RX COLUNA LOMBAR AP/P

### Resultado

CORPOS VERTEBRAIS VISUALIZADOS COM MORFOLOGIA E TEXTURA HABITUAIS.  
APÓFISES ESPINHOSAS, TRANSVERSAS E PEDÍCULOS SEM ANORMALIDADES.  
TRANSIÇÃO LOMBOSSACRA DE ASPECTO NORMAL.  
ESPAÇOS DISCAIS DENTRO DOS LIMITES DA NORMALIDADE.  
AUSÊNCIA DE ASSIMETRIAS EVIDENTES OU ESCOLIOSE DA COLUNA.  
LINHA DE PESO PROJETADO ANTERIOR A BASE DO SACRO.



---

Dr. Leandro M. Colmanetti

Médico Radiologista CRM 5995 MT RQE 4585 MT

v1.0 Chave:<http://sistema.imaggi.com.br/validar.php?chave=280029049629623092239047141935>

