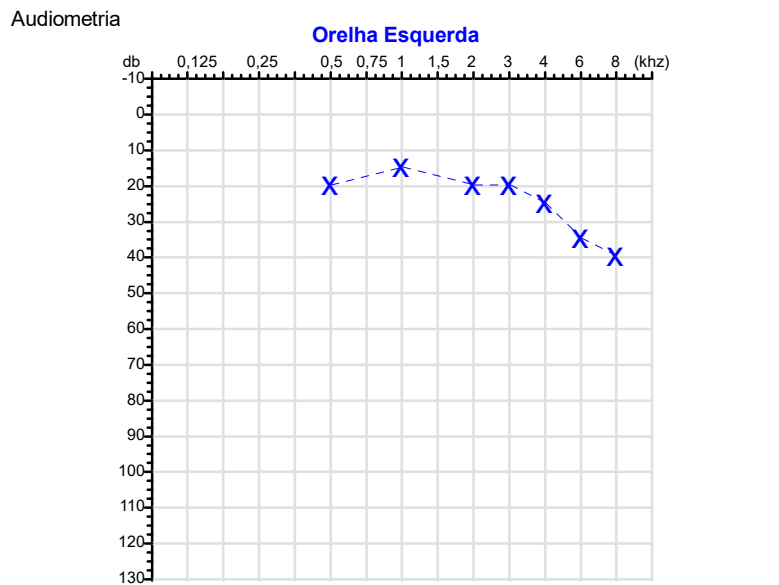
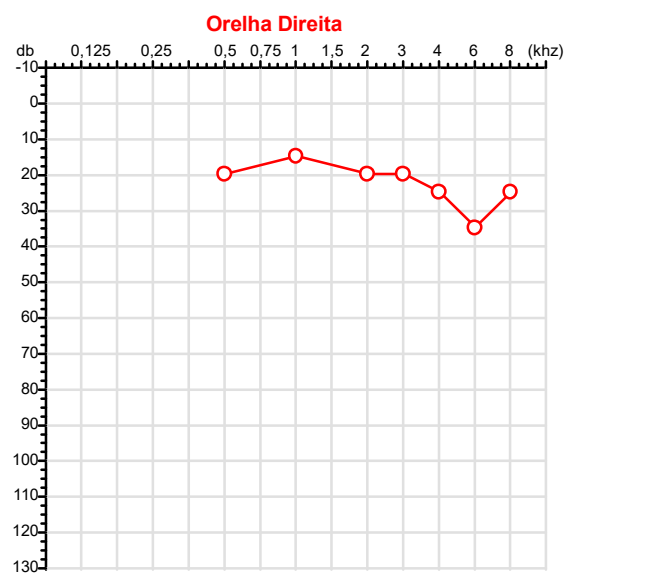


CPF :010.404.341-50 Paciente :Manoel Pedro de Miranda RG :/
 CNPJ :50.191.236/0001-20 Razão :PRE-MOLDADOS DE CONCRETO NOVA ESPERANCA LTDA
 Nascimento :22/06/1976 Idade : 49 anos
 Motivo :Demissional Setor :CONCRETAGEM
 Repouso :14h Função :AUXILIAR DE PRODUCAO DE ARTEFATOS DE CONCRETO
 Data do Exame : 14/04/2026



Aérea

Khz	0,25	0,5	1	2	3	4	6	8
OD db	NDG	20	15	20	20	25	35	25

Khz	0,25	0,5	1	2	3	4	6	8
OE db	NDG	20	15	20	20	25	35	40

Ossea

Khz	0,25	0,5	1	2	3	4	6
OD db	NDG	NDG	NDG	NDG	NDG	NDG	NDG

Khz	0,25	0,5	1	2	3	4	6
OE db	NDG	NDG	NDG	NDG	NDG	NDG	NDG

Médias Tritonais

Khz	0,5	1	2	=	3	4	6	=
OD db	20	15	20	18	20	25	35	27

Khz	0,5	1	2	=	3	4	6	=
OE db	20	15	20	18	20	25	35	27

Laudo Clínico OD
 Alteração auditiva com configuração em entalhe

Laudo Clínico OE
 Alteração auditiva com configuração descendente leve

Classificações: tipo de perda auditiva (Silman e Silvermam - 1997), grau de perda auditiva média 500khz, 1000khz e 2000khz (Lloyd e Kaplan - 1978) e configuração audiométrica (Silman e Silverman - 1997 - adaptada de Carhart, 1945 e Lloyd e Kaplan, 1978)

Classificações: tipo de perda auditiva (Silman e Silvermam - 1997), grau de perda auditiva média 500khz, 1000khz e 2000khz (Lloyd e Kaplan - 1978) e configuração audiométrica (Silman e Silverman - 1997 - adaptada de Carhart, 1945 e Lloyd e Kaplan, 1978)

Emanuel Sempio
 Fonoaudiólogo
 Audiologia Clínica e Ocupacional
 CRFa 5-5297-8

Emanuel Sempio
 Fonoaudiólogo
 CRFa 5 - 5297 - 8
 Assinatura eletrônica :F6A294B544BEAA78D5E8C34D4A547C48
 Para validar a assinatura : <https://sistema.hismet.com.br/validacao.php>

Manoel Pedro de Miranda
 ** Assinado por biometria **

Modelo do Audiometro :AVS500 - VIBRASOM
 Última Aferição :12/08/2025

Protocolo:2604141044009

Data:14/04/2026

Paciente:MANOEL PEDRO DE MIRANDA

Nasc.:22/06/1976 RG :-

CPF:01040434150

Exame :RX COLUNA LOMBO SACRA AP / PERFIL

Resultado

CORPOS VERTEBRAIS VISUALIZADOS COM MORFOLOGIA E TEXTURA HABITUAIS.
APÓFISES ESPINHOSAS, TRANSVERSAS E PEDÍCULOS SEM ANORMALIDADES.
TRANSIÇÃO LOMBOSSACRA DE ASPECTO NORMAL.
ESPAÇOS DISCAIS DENTRO DOS LIMITES DA NORMALIDADE.
AUSÊNCIA DE ASSIMETRIAS EVIDENTES OU ESCOLIOSE DA COLUNA.
OSTEOFITOS MARGINAIS INCIPIENTES EM CORPOS VERTEBRAIS.
LINHA DE PESO PROJETADO ANTERIOR A BASE DO SACRO.
ALTERAÇÕES DEGENERATIVAS DAS INTERAPOFISÁRIAS EM L4-L5 E L5-S1.



Dr. Leandro M. Colmanetti

Médico Radiologista CRM 5995 MT RQE 4585 MT

v1.0 Chave:<http://sistema.imaggi.com.br/validar.php?chave=610626299410997818210435826798>

