



ATESTADO DE ACUIDADE VISUAL

CNPJ : 04420916000313 Fantasia : EMAM ASFALTOS LTDA.
Razão Social : EMAM - EMULSOES E TRANSPORTES LTDA
Endereço : AV AMAZONAS N.º 2904 Complemento : SALA 215
Cidade / UF : BELO HORIZONTE / MG CEP : 30411186

Funcionário

Nome : Paulo Henrique Oliveira de Almeida Setor: GERAL
CPF : 70953149188 Cargo: AJUDANTE INDUSTRIAL
RG : / Nascimento: 17/10/2003

Ficha de Acuidade Visual

Longe

Método de avaliação : Escala Optométrica de Snellen

SEM CORREÇÃO

OD: 20/10

OE: 20/10

COM CORREÇÃO

OD: /

OE: /

Perto

Método de avaliação : Tabela de Jaeger

CORREÇÃO : NÃO

RESULTADO OLHO DIREITO : J1

RESULTADO OLHO ESQUERDO : J1

Teste Cromático

Visão Cromatica: NORMAL

Usa lente/óculos: Não

Resultado: NORMAL

Cuiabá 15 de abril de 2026


Dr. João Batista de Almeida
Médico
CRM-MT 15709

Dr. João Batista de Almeida Junior
CRM-MT 15709
NIS 269.85078.64-6

Autenticação Assinatura :0E20BACB792D8C597A9071702FDD2465
Para validar a assinatura : <https://sistema.hismet.com.br/validacao.php>



IMAGGI CLINICA DE RADIOLOGIA POR IMAGEM

Avenida General Melo, N°227
Dom Aquino - Cuiabá - MT (65) 3055-5926

9S43



FOLHA DE LEITURA RADIOLÓGICA — CLASSIFICAÇÃO INTERNACIONAL DE RADIOGRAFIAS DE PNEUMOCONIOSE - OIT

Nome: PAULO HENRIQUE OLIVEIRA DE ALMEIDA RG: NÃO INFORMADO Sexo: MASCULINO

Data Nasc.: 17/10/2003 CPF: 70953149188 Controle: NÃO INFORMADO Data 15/04/2026

Empresa: IMAGGI CLINICA DE RADIOLOGIA E DIAG POR Indicação: - Função: -

Raio-X digital: Sim Não Leitura em negatoscópio: Sim Não

1A - Qualidade técnica: 1 2 3 4
Comentário: null 1B - Radiografia normal: Sim (finalizar a leitura) Não (passe para a seção 2)

2A - Alguma anormalidade de parênquima consistente de com pneumoconiose? Sim (complete 2B e 2C) Não (passe para a seção 3)

2B - Pequenas opacidades

A) Formas e tamanhos		b) Zonas		C) Profusão	
Primárias	Secundárias	D	E	0/- []	0/0 []
0/1 []				0/1 []	0/1 []
p []	s []	p []	s []	1/0 []	1/1 []
				1/2 []	1/2 []
q []	t []	q []	t []	2/1 []	2/2 []
				2/3 []	2/3 []
r []	u []	r []	u []	3/2 []	3/3 []
				3/+ []	3/+ []

2C - Grandes opacidades

0 [] A [] B [] C []

3A - Alguma anormalidade pleural consistente com pneumoconiose? Sim (complete 3B, 3C e 3D) Não (passe para a seção 4)

3B - Placas Sim Não

Local	Calcificação	Extensão da parede (combinado perfil e frontal)	Largura (opcional) (mínimo de 3mm para
Parede em perfil	0 [] D [] E []	0 [] D [] 1 [] 2 [] 3 []	D [] A [] B [] C []
Frontal	0 [] D [] E []	0 [] E [] 1 [] 2 [] 3 []	E [] A [] B [] C []
Diafragma	0 [] D [] E []	Até 1/4 da parede lateral = 1	Até 1/4 da parede lateral = 1
Outros locais	0 [] D [] E []	1/4 à 1/2 da parede lateral = 2	1/4 à 1/2 da parede lateral = 2
		> 1/2 da parede lateral = 3	> 1/2 da parede lateral = 3

3C - Obliteração do seio 0 [] D [] E []

3D - Espessamento pleural Sim Não

Local	Calcificação	Extensão da parede (combinado perfil e frontal)	Largura (opcional) (mínimo de 3mm para
Parede em perfil	0 [] D [] E []	0 [] D [] 1 [] 2 [] 3 []	D [] A [] B [] C []
Frontal	0 [] D [] E []	0 [] E [] 1 [] 2 [] 3 []	E [] A [] B [] C []
		Até 1/4 da parede lateral = 1	3 à 5 mm = a
		1/4 à 1/2 da parede lateral = 2	5 à 10 mm = b
		> 1/2 da parede lateral = 3	> 10 mm = c

4A - Outras anormalidades? Sim (complete 4B) Não (finalizar leitura)

4B - Símbolos: (*) od: **Necessário um comentário.**

aa	at	ax	bu	ca	cg	cn	co	cp	cv	di	ef	em	es	fr	hi	ho	id	ih	kl	me	pa	pb	pi	px	ra	rp	tb	od
----	----	----	----	----	----	----	----	----	----	----	----	----	----	----	----	----	----	----	----	----	----	----	----	----	----	----	----	----

Descrição do item 4B: aa = Aorta aterosclerótica | at = Espessamento pleural apical significativo | ax = Coalescência de pequenas opacidades | bu = Bolhas | ca = Câncer | cg = Nódulos não pneumoconióticos calcificados | cn = Calcificação de pequenas opacidades pneumoconióticas | co = Anormalidade de forma e tamanho do coração | cp = Cor pulmonale | cv = Cavidade | di = Distorção significativa de estrutura intratorácica | ef = Derrame pleural | em = Enfisema | es = Calcificações em casca de ovo | fr = Fratura(s) de costela(s) recente(s) ou consolidada(s) | hi = Aumento de gânglios hilares e/ou mediastinais | ho = Faveolamento | id = Borda diafragmática mal definida | ih = Borda cardíaca mal definida | kl = Linhas septais (kerley) | me = Mesotelioma | od = Outras doenças | pa = Atelectasia laminar | pb — Banda(s) parenquimatosa(s) | pi = Espessamento pleural de cisura(s) interlobar(es) | px = Pneumotórax | ra = Atelectasia redonda | rp — Pneumoconiose reumatóide | tb = Tuberculose

4C - Comentários:

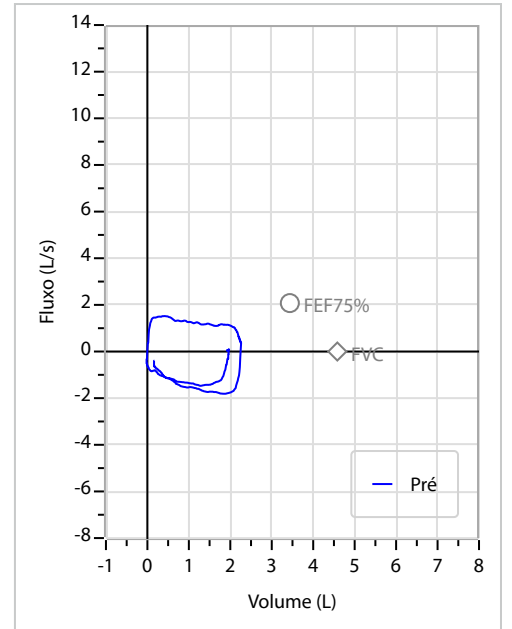
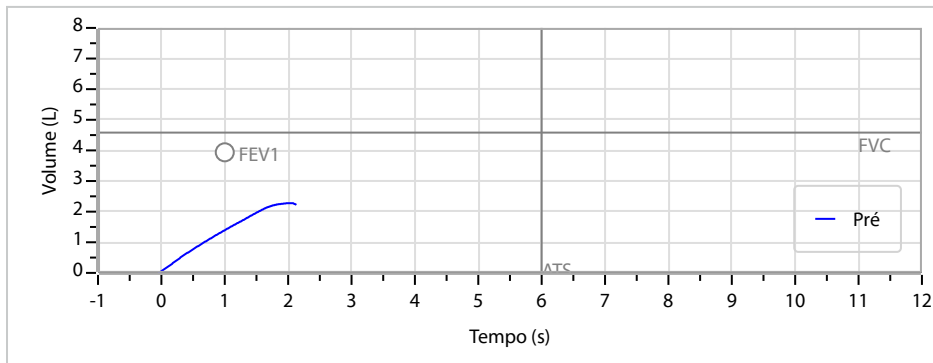
Belo Horizonte, sexta-feira, 17 de abril de 2026
06:36:53

Dr. Carlos Eduardo Passos
CRM 87895 | RQE 52700

Nome	PAULO HENRIQUE OLIVEIRA DE ALMEIDA		ID1	814937	Sexo	Masculino	Idade	22,4	Peso (kg)	70,00	Altura (cm)	170,0
Agrupamento	--	D.O.B.	17/10/2003	--	BMI (kg/m ²)	24,2	Fumante	Não	Anos de Tabag...	--	Cig/Dia	--
Técnico	--	Médico	--	--	Classe 2	--	Etnia	--	Outros/Não Especificado			

CAPACIDADE VITAL FORÇADA	Imprimir Resultado dos testes	Definir previsão	Posição do Teste
	09:08	GLI	SENTADO

	Meas.	Pred	% Pred	z score
FVC	L 2,29	4,58	50	
FEV1	L 1,40	3,94	35	
FEV1/FVC%	% 60,8	86,5	70	
FEV1/Vcmax%	% 60,8	86,5	70	



Interpretação

O indivíduo tem uma relação FEV1/FVC% de 60,8% e um valor FVC de 2,29 L que estão abaixo do LLN. Os resultados do teste indicam uma POSSÍVEL RESTRIÇÃO

Assinatura: _____

Cod.: 579061	Paciente: Paulo Henrique Oliveira de Almeida	Sexo: Masculino	Idade: 22 (A)
Atendido em: 15/04/2026	Profissional Solicitante: Dr.(a) Rafael Correa da Costa	Cadastro de Pessoas Físicas: CPF: 70953149188	Convênio: Hismet

FERRO SERICO

106 ug/dL

Método: Enzimático Material: Soro Coletado em: 15/04/2026 Liberado em: 15/04/2026 13:38

Valores de Referência:

Lactantes	40 a 100 ug/dL
Pré-escolar e Escolar:	50 a 120 µg/dL
Homem Adulto :	65 a 170 µg/dL
Mulher Adulta :	50 a 170 µg/dL



Assinado Digitalmente

Dra. Julia Cristina da Silva
Biomédica
CRBM - 24963

A interpretação de qualquer teste com finalidade diagnóstica ou prognóstica depende de avaliação conjunta dos dados clínicos e da história médica do paciente.

Responsável Técnico: Bruno Bini Napoleão - CRBM 2121

Endereço: Av. General Vale,350, Bandeirantes.
Telefone:65-99295 3662



Cod.: 579061	Paciente: Paulo Henrique Oliveira de Almeida	Sexo: Masculino	Idade: 22 (A)
Atendido em: 15/04/2026	Profissional Solicitante: Dr. (a) Rafael Correa da Costa	Cadastro de Pessoas Físicas: CPF: 70953149188	Convênio: Hismet

MANGANES - SERICO**0,3** µg/L

Método: ESPECTROMETRIA DE MASSAS COM PLASMA INDUTIVAMENTE ACOPLADO - ICP/MS Material: soro - tubo Trace Coletado em: 15/04/2026 Liberado em: 17/04/2026 07:47

Valores de Referência:

Até 2,0 µg/L

"Metodologia desenvolvida e validada in house seguindo protocolos de validação nacionais e internacionais."

Resultado transcrito do Laboratório Diagnósticos do Brasil.

Histórico de Resultados

0,8 µg/L

10/12/2025

Dra. Julia Cristina da Silva
Biomédica
CRBM - 24963

A interpretação de qualquer teste com finalidade diagnóstica ou prognóstica depende de avaliação conjunta dos dados clínicos e da história médica do paciente.

Responsável Técnico: Bruno Bini Napoleão - CREM 2121

Endereço: Av. General Vale, 350, Bandeirantes.

Telefone: 65-99295 3662

CNES: 3055612