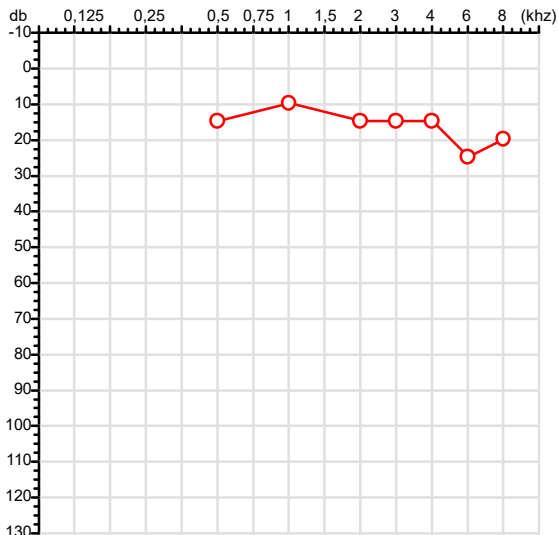


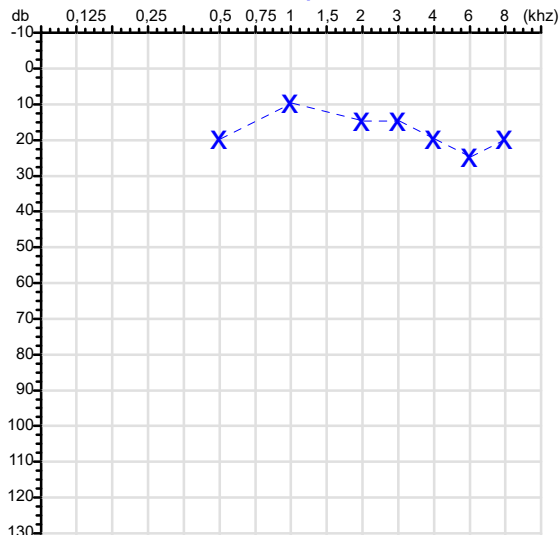
CPF :483.005.448-44 Paciente :Henrique da Silva Vicente RG :/  
 CNPJ :50.191.236/0001-20 Razão :PRE-MOLDADOS DE CONCRETO NOVA ESPERANCA LTDA  
 Nascimento :05/03/2000 Idade : 26 anos  
 Motivo :Demissional Setor :CONCRETAGEM  
 Repouso :14h Função :AUXILIAR DE PRODUCAO DE ARTEFATOS DE CONCRETO  
 Data do Exame : 16/04/2026

**Orelha Direita**



**Audiometria**

**Orelha Esquerda**



**Aérea**

Khz	0,25	0,5	1	2	3	4	6	8
OD db	NDG	15	10	15	15	15	25	20

Khz	0,25	0,5	1	2	3	4	6	8
OE db	NDG	20	10	15	15	20	25	20

**Ossea**

Khz	0,25	0,5	1	2	3	4	6
OD db	NDG	NDG	NDG	NDG	NDG	NDG	NDG

Khz	0,25	0,5	1	2	3	4	6
OE db	NDG	NDG	NDG	NDG	NDG	NDG	NDG

**Médias Tritonais**

Khz	0,5	1	2	=	3	4	6	=
OD db	15	10	15	13	15	15	25	18

Khz	0,5	1	2	=	3	4	6	=
OE db	20	10	15	15	15	20	25	20

**Laudo Clínico OD**

Audição normal

**Laudo Clínico OE**

Audição normal

Classificações: tipo de perda auditiva (Silman e Silvermam - 1997), grau de perda auditiva média 500khz, 1000khz e 2000khz (Lloyd e Kaplan - 1978) e configuração audiométrica (Silman e Silverman - 1997 - adaptada de Carhart, 1945 e Lloyd e Kaplan, 1978)

Classificações: tipo de perda auditiva (Silman e Silvermam - 1997), grau de perda auditiva média 500khz, 1000khz e 2000khz (Lloyd e Kaplan - 1978) e configuração audiométrica (Silman e Silverman - 1997 - adaptada de Carhart, 1945 e Lloyd e Kaplan, 1978)

*Emanuel Sempio*  
 Fonoaudiólogo  
 Audiologia Clínica e Ocupacional  
 CRFa 5-5297-8

Emanuel Sempio  
 Fonoaudiólogo  
 CRFa 5 - 5297 - 8

Assinatura eletrônica :AE7F126BF576A030FD3C0BDC4E6C8139  
 Para validar a assinatura : <https://sistema.hismet.com.br/validacao.php>

*Henrique da Silva Vicente*

\*\* Assinado por biometria \*\*

Modelo do Audiometro :AVS500 - VIBRASOM  
 Última Aferição :12/08/2025

Protocolo:2604161006029

Data:16/04/2026

Paciente:HENRIQUE DA SILVA VICENTE

Nasc.:05/03/2000 RG :-

CPF:48300544844

Exame :RX COLUNA LOMBO SACRA AP / PERFIL

### Resultado

CORPOS VERTEBRAIS VISUALIZADOS COM MORFOLOGIA E TEXTURA HABITUAIS.  
APÓFISES ESPINHOSAS, TRANSVERSAS E PEDÍCULOS SEM ANORMALIDADES.  
TRANSIÇÃO LOMBOSSACRA DE ASPECTO NORMAL.  
ESPAÇOS DISCAIS DENTRO DOS LIMITES DA NORMALIDADE.  
AUSÊNCIA DE ASSIMETRIAS EVIDENTES OU ESCOLIOSE DA COLUNA.  
LINHA DE PESO PROJETADO ANTERIOR A BASE DO SACRO.



---

Dr. Leandro M. Colmanetti

Médico Radiologista CRM 5995 MT RQE 4585 MT

v1.0 Chave:<http://sistema.imaggi.com.br/validar.php?chave=234918265261275684433254223109>

