



ATESTADO DE ACUIDADE VISUAL

CNPJ : 02837996000110 Fantasia : CONSTRUTORA GUAXE
Razão Social : GUAXE CONSTRUTORA LTDA
Endereço : AV LIONS INTERNACIONAL N.º 2700 Complemento : SETOR W FUNDOSPARQUE DE EXPOOSICAOCPST 32 CEP 78
Cidade / UF : TANGARÁ DA SERRA / MT CEP : 78300000

Funcionário

Nome : Gilvan Moura do Nascimento Setor: APOIO
CPF : 05969268399 Cargo: AUXILIAR GERAL
RG : / Nascimento: 22/02/1989

Ficha de Acuidade Visual

Longe

Método de avaliação : Escala Optométrica de Snellen

SEM CORREÇÃO

OD: 20/20

OE: 20/20

COM CORREÇÃO

OD: /

OE: /

Perto

Método de avaliação : Tabela de Jaeger

CORREÇÃO : NÃO

RESULTADO OLHO DIREITO : J1

RESULTADO OLHO ESQUERDO : J1

Teste Cromático

Visão Cromatica: NORMAL

Usa lente/óculos: Não

Resultado: NORMAL

Cuiabá 17 de abril de 2026

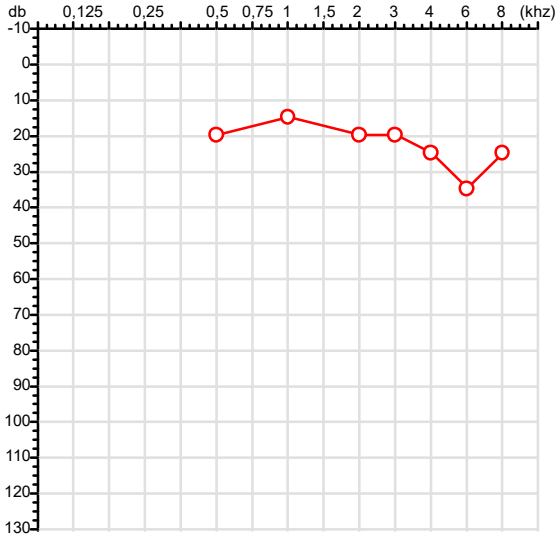

Dr. João Batista de Almeida
Médico
CRM-MT 15709

Dr. João Batista de Almeida Junior
CRM-MT 15709
NIS 269.85078.64-6

Autenticação Assintatura :963EBC365A061C5D2E4E350342A9714E
Para validar a assinatura : <https://sistema.hismet.com.br/validacao.php>

CPF :059.692.683-99	Paciente :Gilvan Moura do Nascimento	RG :/
CNPJ :02.837.996/0001-10	Razão :GUAXE CONSTRUTORA LTDA	
Nascimento :22/02/1989	Idade : 37 anos	
Motivo :Admissional	Setor :APOIO	
Reposo :14h	Função :AUXILIAR GERAL	
Data do Exame : 17/04/2026		

Orelha Direita



Aérea

Khz	0,25	0,5	1	2	3	4	6	8
OD db	NDG	20	15	20	20	25	35	25

Ossea

Khz	0,25	0,5	1	2	3	4	6
OD db	NDG	NDG	NDG	NDG	NDG	NDG	NDG

Médias Tritonais

Khz	0,5	1	2	=	3	4	6	=
OD db	20	15	20	18	20	25	35	27

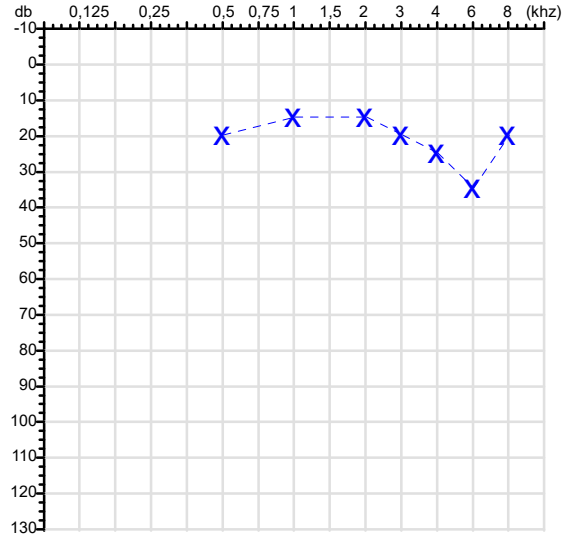
Laudo Clínico OD

Alteração auditiva com configuração em entalhe

Classificações: tipo de perda auditiva (Silman e Silvermam - 1997), grau de perda auditiva média 500khz, 1000khz e 2000khz (Lloyd e Kaplan - 1978) e configuração audiométrica (Silman e Silverman - 1997 - adaptada de Carhart, 1945 e Lloyd e Kaplan, 1978)

Audiometria

Orelha Esquerda



Khz	0,25	0,5	1	2	3	4	6	8
OE db	NDG	20	15	15	20	25	35	20

Khz	0,25	0,5	1	2	3	4	6
OE db	NDG	NDG	NDG	NDG	NDG	NDG	NDG

Khz	0,5	1	2	=	3	4	6	=
OE db	20	15	15	17	20	25	35	27

Laudo Clínico OE

Alteração auditiva com configuração em entalhe

Classificações: tipo de perda auditiva (Silman e Silvermam - 1997), grau de perda auditiva média 500khz, 1000khz e 2000khz (Lloyd e Kaplan - 1978) e configuração audiométrica (Silman e Silverman - 1997 - adaptada de Carhart, 1945 e Lloyd e Kaplan, 1978)

Emanuel Sempio
Fonoaudiólogo
Audiologia Clínica e Ocupacional
CRFa/ 5-5297-8

Emanuel Sempio
Fonoaudiólogo
CRFa 5 - 5297 - 8
Assinatura eletrônica :CF52680898B545D4C3ABE755FF504AA1
Para validar a assinatura : <https://sistema.hismet.com.br/validacao.php>

Gilvan Moura do Nascimento
** Assinado por biometria **

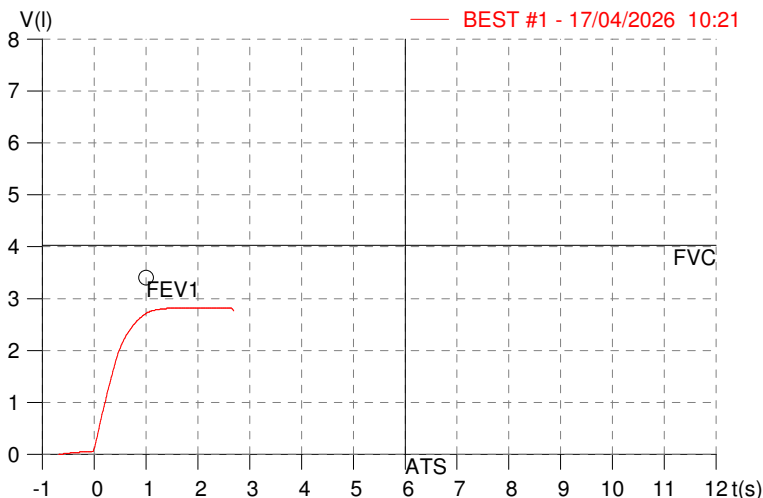
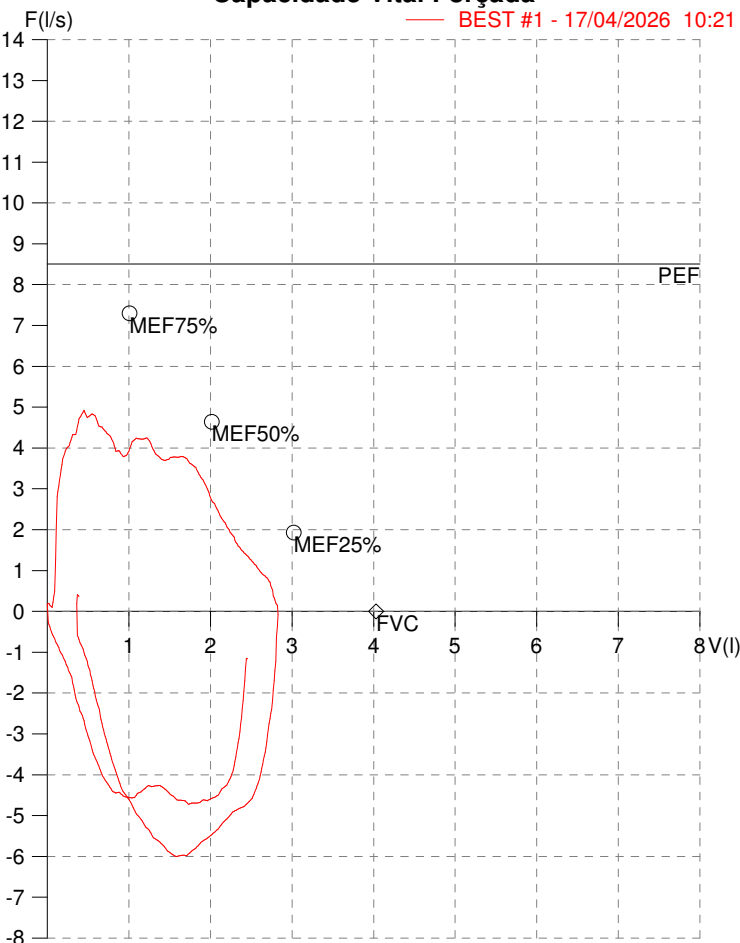
Modelo do Audiometro :AVS500 - VIBRASOM
Última Aferição :12/08/2025

HISMET - MEDICINA DO TRABALHO
AV. GENERAL MELLO, 227. POÇÃO. CUIABÁ MT
Tel. (65)3321-7051

ID: 815569
Primeiro Nome: GILVAN MOURA D
Sobrenome: NASCIMENTO
Data: 17/04/2026

Data de nascimento: 22/02/1989
Sexo : Macho
Peso (kg): 63.0
Altura (cm): 162.0

Capacidade Vital Forçada



Parâmetro	UM	Descrição	Prev.	BEST#1	% Prev.
Best FVC	l(btps)	Melhor Capacidade Vital Forçada	4.03	2.84	70.4
FVC	l(btps)	Capacidade Vital Forçada	4.03	2.84	70.4
FEV1	l(btps)	Volume Exp Forçada em 1 seg	3.40	2.71	79.8
PEF	l/sec	Pico de Fluxo expiratório	8.51	4.92	57.9
PIF	l/sec	Pico de Fluxo Inspiratório		6.01	
FEV1/FVC%	%	FEV1 em % da FVC	80.6	95.7	118.8
FEF25-75%	l/sec	Fluxo expiratório médio forçado	4.25	3.60	84.7
MEF75%	l/sec	Fluxo Exp Máx @ 25% FVC	7.30	4.36	59.7
MEF50%	l/sec	Fluxo Exp Máx @ 50% FVC	4.64	3.70	79.6
MEF25%	l/sec	Fluxo Exp Máx @ 75% FVC	1.93	2.34	121.5
FET100%	sec	Tempo de Expiração forçada		1.4	
PEFr	l/min	Pico de Fluxo expiratório (l/min)	510.3	295.3	57.9

Diagnóstico:
Anormalidade Moderado

Impresso 17/04/2026

Protocolo:2604171125249

Data:17/04/2026

Paciente:GILVAN MOURA DO NASCIMENTO


Nasc.:22/02/1989 RG :-

CPF:05969268399

Exame :RX COLUNA LOMBO SACRA AP / PERFIL

Resultado

CORPOS VERTEBRAIS VISUALIZADOS COM MORFOLOGIA E TEXTURA HABITUAIS.
APÓFISES ESPINHOSAS, TRANSVERSAS E PEDÍCULOS SEM ANORMALIDADES.
TRANSIÇÃO LOMBOSSACRA DE ASPECTO NORMAL.
ESPAÇOS DISCAIS DENTRO DOS LIMITES DA NORMALIDADE.
AUSÊNCIA DE ASSIMETRIAS EVIDENTES OU ESCOLIOSE DA COLUNA.
LINHA DE PESO PROJETADO ANTERIOR A BASE DO SACRO.



Dr. Leandro M. Colmanetti

Médico Radiologista CRM 5995 MT RQE 4585 MT

v1.0 Chave:<http://sistema.imaggi.com.br/validar.php?chave=483141344818576649295808238118>

