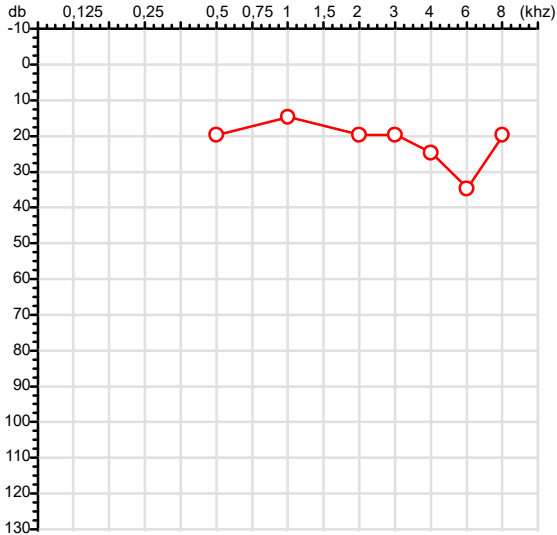


Exame n.º :815919

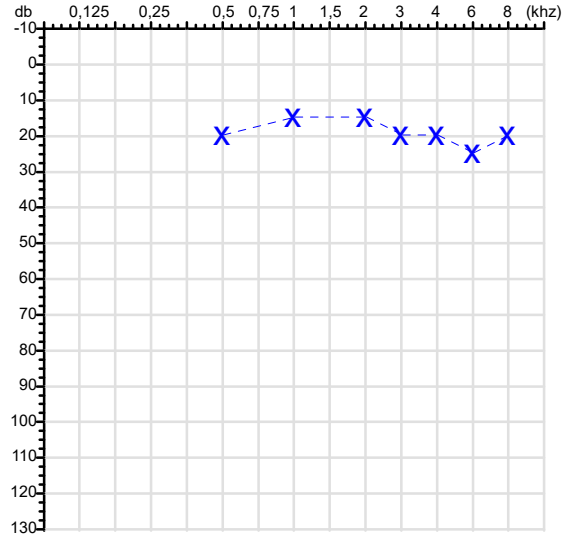
CPF :711.055.941-65	Paciente :ADRIANA APARECIDA DOS SANTOS	RG :/
CNPJ :50.191.236/0001-20	Razão :PRE-MOLDADOS DE CONCRETO NOVA ESPERANCA LTDA	
Nascimento :04/07/1990	Idade : 35 anos	
Motivo :Demissional	Setor :CONCRETAGEM	
Reposuo :14h	Função :AUXILIAR DE PRODUCAO DE ARTEFATOS DE CONCRETO	
Data do Exame : 20/04/2026		

Audiometria

Orelha Direita



Orelha Esquerda



Aérea

Khz	0,25	0,5	1	2	3	4	6	8
OD db	NDG	20	15	20	20	25	35	20

Khz	0,25	0,5	1	2	3	4	6	8
OE db	NDG	20	15	15	20	20	25	20

Ossea

Khz	0,25	0,5	1	2	3	4	6
OD db	NDG	NDG	NDG	NDG	NDG	NDG	NDG

Khz	0,25	0,5	1	2	3	4	6
OE db	NDG	NDG	NDG	NDG	NDG	NDG	NDG

Médias Tritonais

Khz	0,5	1	2	=	3	4	6	=
OD db	20	15	20	18	20	25	35	27

Khz	0,5	1	2	=	3	4	6	=
OE db	20	15	15	17	20	20	25	22

Laudo Clínico OD

Alteração auditiva com configuração em entalhe

Laudo Clínico OE

Audição normal

Classificações: tipo de perda auditiva (Silman e Silvermam - 1997), grau de perda auditiva média 500khz, 1000khz e 2000khz (Lloyd e Kaplan - 1978) e configuração audiométrica (Silman e Silverman - 1997 - adaptada de Carhart, 1945 e Lloyd e Kaplan, 1978)

Classificações: tipo de perda auditiva (Silman e Silvermam - 1997), grau de perda auditiva média 500khz, 1000khz e 2000khz (Lloyd e Kaplan - 1978) e configuração audiométrica (Silman e Silverman - 1997 - adaptada de Carhart, 1945 e Lloyd e Kaplan, 1978)

Emanuel Sempio
Fonoaudiólogo
Audiologia Clínica e Ocupacional
CRFa/ 5-5297-8

Emanuel Sempio
Fonoaudiólogo
CRFa 5 - 5297 - 8

Assinatura eletrônica :AA5E7CF58AC24D4147DC27D7CDE8156D
Para validar a assinatura : <https://sistema.hismet.com.br/validacao.php>

Adriana Aparecida Dos Santos
** Assinado por biometria **

Modelo do Audiometro :AVS500 - VIBRASOM
Última Aferição :12/08/2025

Protocolo:2604201118499

Data:20/04/2026

Paciente:ADRIANA APARECIDA DOS SANTOS

Nasc.:04/07/1990 RG :-

CPF:71105594165

Exame :RX COLUNA LOMBO SACRA AP / PERFIL

Resultado

CORPOS VERTEBRAIS VISUALIZADOS COM MORFOLOGIA E TEXTURA HABITUAIS.
APÓFISES ESPINHOSAS, TRANSVERSAS E PEDÍCULOS SEM ANORMALIDADES.
TRANSIÇÃO LOMBOSSACRA DE ASPECTO NORMAL.
ESPAÇOS DISCAIS DENTRO DOS LIMITES DA NORMALIDADE.
AUSÊNCIA DE ASSIMETRIAS EVIDENTES OU ESCOLIOSE DA COLUNA.
LINHA DE PESO PROJETADO ANTERIOR A BASE DO SACRO.



Dr. Leandro M. Colmanetti

Médico Radiologista CRM 5995 MT RQE 4585 MT

v1.0 Chave:<http://sistema.imaggi.com.br/validar.php?chave=841082463103590480021281210412>

