

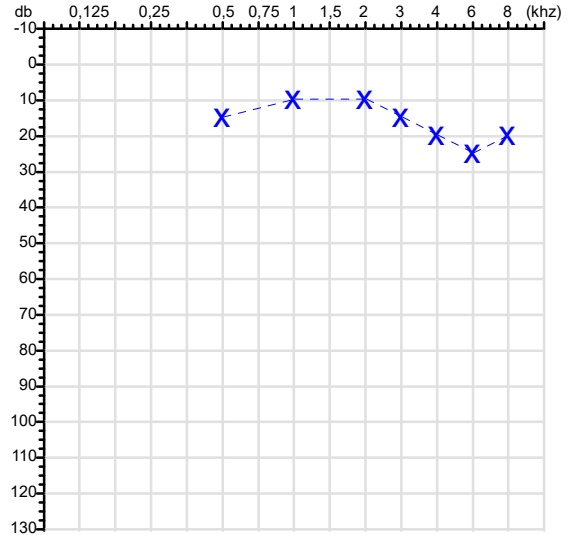
CPF :023.661.401-00	Paciente :Alex Nunes da Silva	RG :/
CNPJ :24.766.560/0001-10	Razão :BRASILEIRA DISTRIBUIDORA DE FRUTAS LTDA	
Nascimento :02/03/1991	Idade : 35 anos	
Motivo :Admissional	Setor :TRANSPORTE	
Reposuo :14h	Função :AJUDANTE DE MOTORISTA	
Data do Exame : 27/04/2026		

Orelha Direita



Audiometria

Orelha Esquerda



Aérea

Khz	0,25	0,5	1	2	3	4	6	8
OD db	NDG	15	10	15	20	20	20	15

Khz	0,25	0,5	1	2	3	4	6	8
OE db	NDG	15	10	10	15	20	25	20

Ossea

Khz	0,25	0,5	1	2	3	4	6
OD db	NDG	NDG	NDG	NDG	NDG	NDG	NDG

Khz	0,25	0,5	1	2	3	4	6
OE db	NDG	NDG	NDG	NDG	NDG	NDG	NDG

Médias Tritonais

Khz	0,5	1	2	=	3	4	6	=
OD db	15	10	15	13	20	20	20	20

Khz	0,5	1	2	=	3	4	6	=
OE db	15	10	10	12	15	20	25	20

Laudo Clínico OD

Audição normal

Laudo Clínico OE

Audição normal

Classificações: tipo de perda auditiva (Silman e Silvermam - 1997), grau de perda auditiva média 500khz, 1000khz e 2000khz (Lloyd e Kaplan - 1978) e configuração audiométrica (Silman e Silverman - 1997 - adaptada de Carhart, 1945 e Lloyd e Kaplan, 1978)

Classificações: tipo de perda auditiva (Silman e Silvermam - 1997), grau de perda auditiva média 500khz, 1000khz e 2000khz (Lloyd e Kaplan - 1978) e configuração audiométrica (Silman e Silverman - 1997 - adaptada de Carhart, 1945 e Lloyd e Kaplan, 1978)

Emanuel Sempio
Fonoaudiólogo
Audiologia Clínica e Ocupacional
CRFa/ 5-5297-8

Emanuel Sempio
Fonoaudiólogo
CRFa 5 - 5297 - 8

Assinatura eletrônica :9D02E795D0B68BF3FB506BB06D7C251E
Para validar a assinatura : <https://sistema.hismet.com.br/validacao.php>

Alex Nunes da Silva

** Assinado por biometria **

Modelo do Audiometro :AVS500 - VIBRASOM
Última Aferição :12/08/2025

Protocolo:2604271504159

Data:27/04/2026

Paciente:Alex Nunes da Silva

Nasc.:02/03/1991 RG :-

CPF:02366140100

Exame :RX COLUNA DORSAL AP/ PERFIL

Resultado

CORPOS VERTEBRAIS VISUALIZADOS COM MORFOLOGIA E TEXTURA HABITUAIS.
APÓFISES ESPINHOSAS, TRANSVERSAS E PEDÍCULOS SEM ANORMALIDADES.
ESPAÇOS DISCAIS DENTRO DOS LIMITES DA NORMALIDADE.
AUSÊNCIA DE ASSIMETRIAS EVIDENTES OU ESCOLIOSE DA COLUNA.



Dr. Leandro M. Colmanetti

Médico Radiologista CRM 5995 MT RQE 4585 MT

v1.0 Chave:<http://sistema.imaggi.com.br/validar.php?chave=411282315607084569340042659452>

