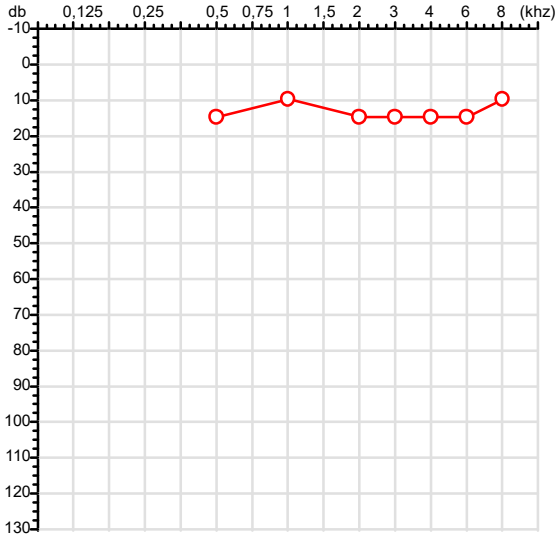


Exame n.º :817415

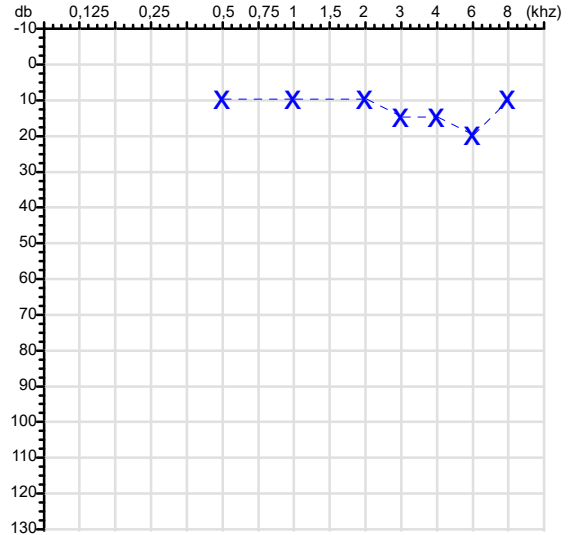
CPF :090.448.771-78	Paciente :Vinicius Botelho da Silva	RG :/
CNPJ :01.536.085/0022-14	Razão :PNEULANDIA COMERCIAL LTDA	
Nascimento :05/05/2004	Idade : 21 anos	
Motivo :Admissional	Setor :ESTOQUE	
Reposuo :14h	Função :AUXILIAR DE ALMOXARIFADO	
Data do Exame : 27/04/2026		

Orelha Direita



Audiometria

Orelha Esquerda



Aérea

Khz	0,25	0,5	1	2	3	4	6	8
OD db	NDG	15	10	15	15	15	15	10

Khz	0,25	0,5	1	2	3	4	6	8
OE db	NDG	10	10	10	15	15	20	10

Óssea

Khz	0,25	0,5	1	2	3	4	6
OD db	NDG	NDG	NDG	NDG	NDG	NDG	NDG

Khz	0,25	0,5	1	2	3	4	6
OE db	NDG	NDG	NDG	NDG	NDG	NDG	NDG

Médias Tritonais

Khz	0,5	1	2	=	3	4	6	=
OD db	15	10	15	13	15	15	15	15

Khz	0,5	1	2	=	3	4	6	=
OE db	10	10	10	10	15	15	20	17

Laudo Clínico OD

Audição normal

Laudo Clínico OE

Audição normal

Classificações: tipo de perda auditiva (Silman e Silvermam - 1997), grau de perda auditiva média 500khz, 1000khz e 2000khz (Lloyd e Kaplan - 1978) e configuração audiométrica (Silman e Silverman - 1997 - adaptada de Carhart, 1945 e Lloyd e Kaplan, 1978)

Classificações: tipo de perda auditiva (Silman e Silvermam - 1997), grau de perda auditiva média 500khz, 1000khz e 2000khz (Lloyd e Kaplan - 1978) e configuração audiométrica (Silman e Silverman - 1997 - adaptada de Carhart, 1945 e Lloyd e Kaplan, 1978)

Emanuel Sempio
Fonoaudiólogo
Audiologia Clínica e Ocupacional
CRFa/ 5-5297-8

Emanuel Sempio
Fonoaudiólogo
CRFa 5 - 5297 - 8

Assinatura eletrônica :FD7C4FD446C6F2444C738BAD89737F64
Para validar a assinatura : <https://sistema.hismet.com.br/validacao.php>

Vinicius Botelho da Silva

** Assinado por biometria **

Modelo do Audiometro :AVS500 - VIBRASOM
Última Aferição :12/08/2025

Protocolo:2604271617289

Data:27/04/2026

Paciente:Vinicius Botelho da Silva


Nasc.:05/05/2004 RG :-

CPF:09044877178

Exame :RX COLUNA LOMBO SACRA AP / PERFIL

Resultado

CORPOS VERTEBRAIS VISUALIZADOS COM MORFOLOGIA E TEXTURA HABITUAIS.
APÓFISES ESPINHOSAS, TRANSVERSAS E PEDÍCULOS SEM ANORMALIDADES.
TRANSIÇÃO LOMBOSSACRA DE ASPECTO NORMAL.
ESPAÇOS DISCAIS DENTRO DOS LIMITES DA NORMALIDADE.
LINHA DE PESO PROJETADO ANTERIOR A BASE DO SACRO.
ASSIMETRIA DO EIXO LONGITUDINAL DA COLUNA LOMBAR COM CONVEXIDADE à DIREITA



Dr. Leandro M. Colmanetti

Médico Radiologista CRM 5995 MT RQE 4585 MT

v1.0 Chave:<http://sistema.imaggi.com.br/validar.php?chave=289943715245308715220902798951>

