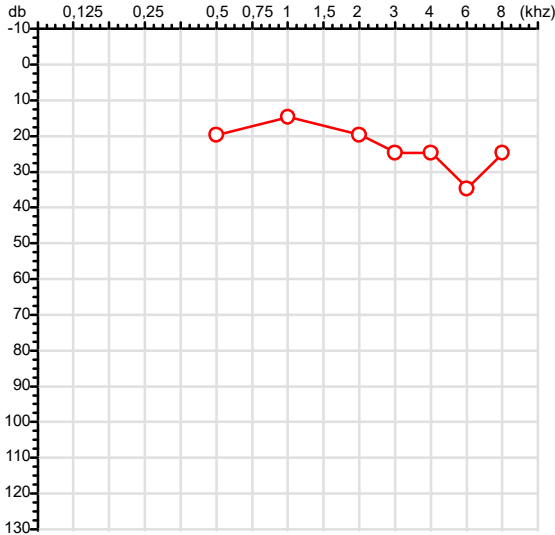


CPF :020.126.491-90 Paciente :Cleber Cardoso da Costa RG :/
 CNPJ :43.614.059/0001-82 Razão :JEL AGROINDUSTRIA E COMERCIO DE PESCADOS LTDA
 Nascimento :25/03/1988 Idade : 38 anos
 Motivo :Demissional Setor :PRODUCAO
 Repouso :14h Função :AUXILIAR DE PRODUCAO
 Data do Exame : 29/04/2026

Orelha Direita



Aérea

Khz	0,25	0,5	1	2	3	4	6	8
OD db	NDG	20	15	20	25	25	35	25

Óssea

Khz	0,25	0,5	1	2	3	4	6
OD db	NDG	NDG	NDG	NDG	NDG	NDG	NDG

Médias Tritonais

Khz	0,5	1	2	=	3	4	6	=
OD db	20	15	20	18	25	25	35	28

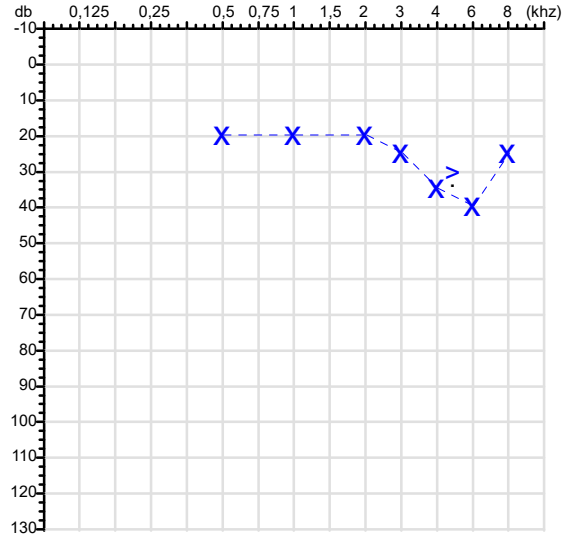
Laudo Clínico OD

Alteração auditiva com configuração em entalhe

Classificações: tipo de perda auditiva (Silman e Silvermam - 1997), grau de perda auditiva média 500khz, 1000khz e 2000khz (Lloyd e Kaplan - 1978) e configuração audiométrica (Silman e Silverman - 1997 - adaptada de Carhart, 1945 e Lloyd e Kaplan, 1978)

Audiometria

Orelha Esquerda



Khz	0,25	0,5	1	2	3	4	6	8
OE db	NDG	20	20	20	25	35	40	25

Khz	0,25	0,5	1	2	3	4	6
OE db	NDG	NDG	NDG	NDG	NDG	30	NDG

Khz	0,5	1	2	=	3	4	6	=
OE db	20	20	20	20	25	35	40	33

Laudo Clínico OE

Alteração auditiva neurosensorial com configuração em entalhe

Classificações: tipo de perda auditiva (Silman e Silvermam - 1997), grau de perda auditiva média 500khz, 1000khz e 2000khz (Lloyd e Kaplan - 1978) e configuração audiométrica (Silman e Silverman - 1997 - adaptada de Carhart, 1945 e Lloyd e Kaplan, 1978)

Emanuel Sempio
 Fonoaudiólogo
 Audiologia Clínica e Ocupacional
 CRFa/ 5-5297-8

Emanuel Sempio
 Fonoaudiólogo
 CRFa 5 - 5297 - 8
 Assinatura eletrônica :22E14F9E55982236993996792BE76B73
 Para validar a assinatura : <https://sistema.hismet.com.br/validacao.php>

Cleber Cardoso da Costa
**** Assinado por biometria ****

Modelo do Audiometro :AVS500 - VIBRASOM
 Última Aferição :12/08/2025

Protocolo:2604290845009

Data:29/04/2026

Paciente:CLEBER CARDOSO DA COSTA

Nasc.:25/03/1988 RG :-

CPF:02012649190

Exame :RX COLUNA LOMBO SACRA AP / PERFIL

Resultado

CORPOS VERTEBRAIS VISUALIZADOS COM MORFOLOGIA E TEXTURA HABITUAIS.
APÓFISES ESPINHOSAS, TRANSVERSAS E PEDÍCULOS SEM ANORMALIDADES.
AUSÊNCIA DE ASSIMETRIAS EVIDENTES OU ESCOLIOSE DA COLUNA.
LINHA DE PESO PROJETADO ANTERIOR A BASE DO SACRO.
REDUÇÃO DO ESPAÇO DISCAL NO NÍVEL L5-S1.
DEMAIS ESPAÇOS DISCAIS DENTRO DOS LIMITES DA NORMALIDADE.
ALTERAÇÕES DEGENERATIVAS DAS INTERAPOFISÁRIAS EM L4-L5 E L5-S1.
ANTEROLISTESE GRAU I DE L5 SOBRE S1 ASSOCIADO A ESPONDILOLISE.



Dr. Leandro M. Colmanetti

Médico Radiologista CRM 5995 MT RQE 4585 MT

v1.0 Chave:<http://sistema.imaggi.com.br/validar.php?chave=279878806541741636432454570459>

