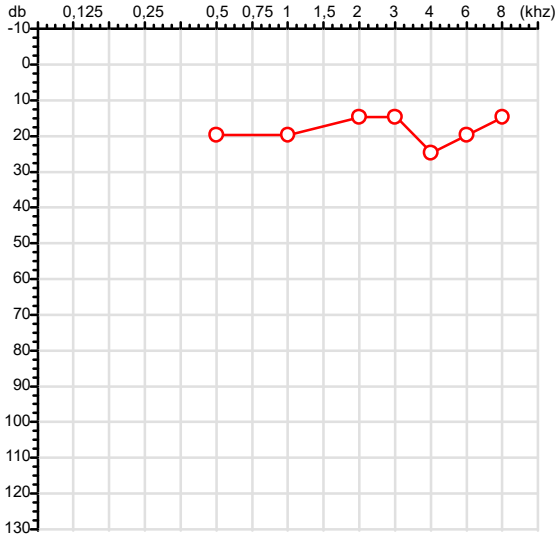


# Exame n.º :818181

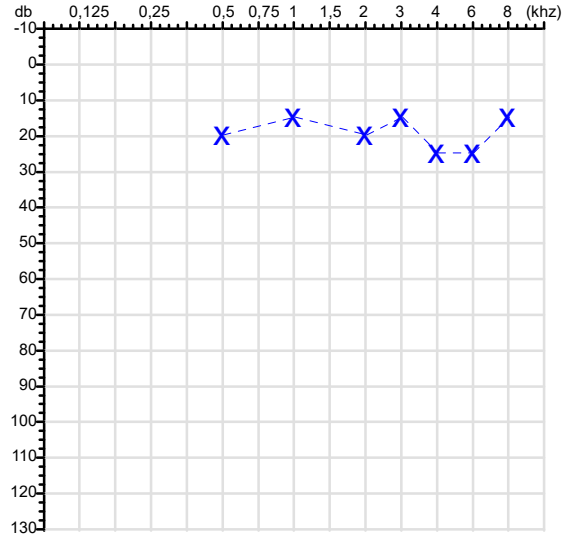
CPF :027.488.051-27	Paciente :Adriano Dias da Silva	RG :20183372/SSP MT
CNPJ :18.732.144/0001-06	Razão :NERI QUELLA DA SILVA	
Nascimento :11/12/1987	Idade : 38 anos	
Motivo :Retorno ao Trabalho	Setor :BORRACHARIA	
Reposuo :14h	Função :BORRACHEIRO	
Data do Exame : 30/04/2026		

### Orelha Direita



### Audiometria

### Orelha Esquerda



#### Aérea

Khz	0,25	0,5	1	2	3	4	6	8
OD db	NDG	20	20	15	15	25	20	15

Khz	0,25	0,5	1	2	3	4	6	8
OE db	NDG	20	15	20	15	25	25	15

#### Ossea

Khz	0,25	0,5	1	2	3	4	6
OD db	NDG	NDG	NDG	NDG	NDG	NDG	NDG

Khz	0,25	0,5	1	2	3	4	6
OE db	NDG	NDG	NDG	NDG	NDG	NDG	NDG

#### Médias Tritonais

Khz	0,5	1	2	=	3	4	6	=
OD db	20	20	15	18	15	25	20	20

Khz	0,5	1	2	=	3	4	6	=
OE db	20	15	20	18	15	25	25	22

#### Laudo Clínico OD

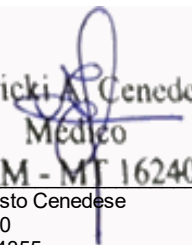
Audição normal

#### Laudo Clínico OE

Audição normal

Classificações: tipo de perda auditiva (Silman e Silvermam - 1997), grau de perda auditiva média 500khz, 1000khz e 2000khz (Lloyd e Kaplan - 1978) e configuração audiométrica (Silman e Silverman - 1997 - adaptada de Carhart, 1945 e Lloyd e Kaplan, 1978)

Classificações: tipo de perda auditiva (Silman e Silvermam - 1997), grau de perda auditiva média 500khz, 1000khz e 2000khz (Lloyd e Kaplan - 1978) e configuração audiométrica (Silman e Silverman - 1997 - adaptada de Carhart, 1945 e Lloyd e Kaplan, 1978)



Dr. Erick Augusto Cenedese  
Médico  
CRM - MT 16240

Dr. Erick Augusto Cenedese  
CRM-MT 16240  
NIS : 14302194355

Assinatura eletrônica :FE42F9B2284DA770ABDB21C52BC39427  
Para validar a assinatura : <https://sistema.hismet.com.br/validacao.php>

*Adriano Dias da Silva*

\*\* Assinado por biometria \*\*

Modelo do Audiometro :AVS500 - VIBRASOM  
Última Aferição :12/08/2025



**Nome:** ADRIANO DIAS DA SILVA

**Data Nasc.:** 11/12/1987

**Médico:** HISMET

**CRM:** 175069-MT

**Data:** 30/04/2026

**Protocolo:** 1068462

**Exame:** RX COLUNA LOMBO-SACRA - 3 INCIDENCIAS

**Senha:** 147403

### RAIO-X COLUNA LOMBO-SACRA

#### Exame radiográfico evidenciou:

Textura óssea normal.

Incipientes alterações degenerativas.

Redução do espaço discal em L5-S1.

nsm

Dra. Nathalia Simi Mendonça  
CRM-MT 7626 RQE Nº 4916  
Título de Especialista em Radiologia e  
Diagnóstico por Imagem.

Para sua maior comodidade, acesse seu exame pelo site [www.ceico.com.br](http://www.ceico.com.br) com o **Protocolo** e **Senha** disponíveis no cabeçalho do laudo.

Responsável Técnico: Dr. Raul Bernardo P. Eljach CRM 8230-MT  
Inscrição Pessoa Jurídica CRM 437-MT