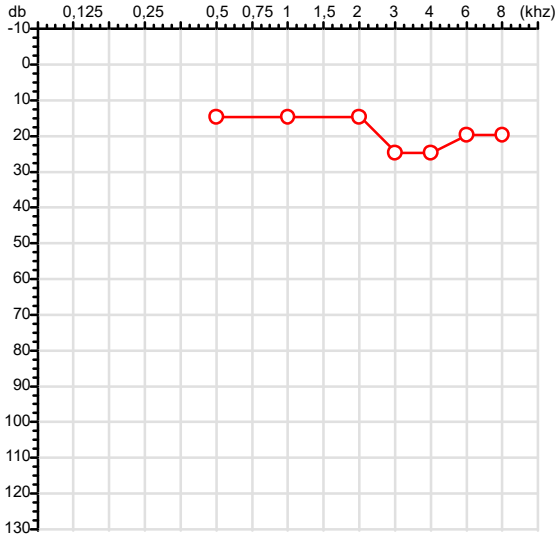


# Exame n.º :818711

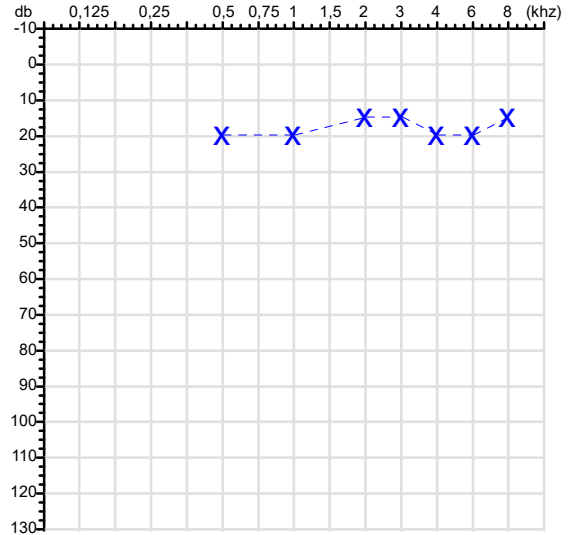
CPF :071.628.721-82	Paciente :Vinicius Jose do Nascimento Silva	RG :/
CNPJ :52.083.866/0001-07	Razão :CASA E CAMPO AGROPET LTDA	
Nascimento :02/03/2002	Idade : 24 anos	
Motivo :Demissional	Setor :ESTOQUE	
Repouso :14h	Função :AUXILIAR DE ESTOQUE	
Data do Exame : 04/05/2026		

### Orelha Direita



### Audiometria

### Orelha Esquerda



#### Aérea

Khz	0,25	0,5	1	2	3	4	6	8
OD db	NDG	15	15	15	25	25	20	20

Khz	0,25	0,5	1	2	3	4	6	8
OE db	NDG	20	20	15	15	20	20	15

#### Óssea

Khz	0,25	0,5	1	2	3	4	6
OD db	NDG	NDG	NDG	NDG	NDG	NDG	NDG

Khz	0,25	0,5	1	2	3	4	6
OE db	NDG	NDG	NDG	NDG	NDG	NDG	NDG

#### Médias Tritonais

Khz	0,5	1	2	=	3	4	6	=
OD db	15	15	15	15	25	25	20	23

Khz	0,5	1	2	=	3	4	6	=
OE db	20	20	15	18	15	20	20	18

#### Laudo Clínico OD

Audição normal

#### Laudo Clínico OE

Audição normal

Classificações: tipo de perda auditiva (Silman e Silvermam - 1997), grau de perda auditiva média 500khz, 1000khz e 2000khz (Lloyd e Kaplan - 1978) e configuração audiométrica (Silman e Silverman - 1997 - adaptada de Carhart, 1945 e Lloyd e Kaplan, 1978)

Classificações: tipo de perda auditiva (Silman e Silvermam - 1997), grau de perda auditiva média 500khz, 1000khz e 2000khz (Lloyd e Kaplan - 1978) e configuração audiométrica (Silman e Silverman - 1997 - adaptada de Carhart, 1945 e Lloyd e Kaplan, 1978)



Dra. Carolina Vieira Ormonde  
Médica  
CRM-MT 13330  
NIS : 19030722315

Assinatura eletrônica :7B68F0D55B3F6657B1A98A5F6C26D7AB  
Para validar a assinatura : <https://sistema.hismet.com.br/validacao.php>

*Vinicius Jose do Nascimento Silva*  
\*\* Assinado por biometria \*\*

Modelo do Audiometro :AVS500 - VIBRASOM  
Ultima Aferição :12/08/2025



**Nome:** VINICIUS JOSE DO NASCIMENTO SILVA  
**Médico:** HISMET  
**Data:** 04/05/2026  
**Exame:** RX COLUNA LOMBO-SACRA - 3 INCIDENCIAS

**Data Nasc.:** 02/03/2002  
**CRM:** 175069-MT  
**Protocolo:** 1069174  
**Senha:** 698557

### RAIO-X COLUNA LOMBO-SACRA

#### Exame radiográfico evidenciou:

Textura óssea normal.

Traço radioluciente no istmo de L5 (espondilólise?).

Discreto escorregamento anterior do corpo vertebral de L5 (espondilolistese grau I).

Espaços discais conservados.

rbe

**Dr. Raul Bernardo Paniagua Eljach**  
CRM-MT 8230 RQE N° 4157  
Título de Especialista em Radiologia  
e Diagnóstico por Imagem.

Para sua maior comodidade, acesse seu exame pelo site [www.ceico.com.br](http://www.ceico.com.br) com o **Protocolo** e **Senha** disponíveis no cabeçalho do laudo.

Responsável Técnico: Dr. Raul Bernardo P. Eljach CRM 8230-MT  
Inscrição Pessoa Jurídica CRM 437-MT