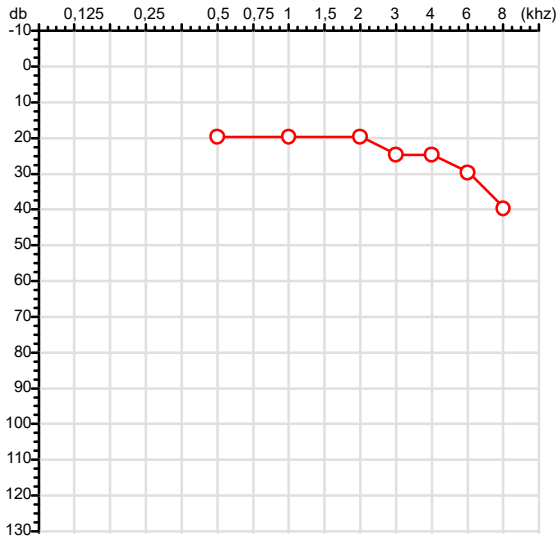
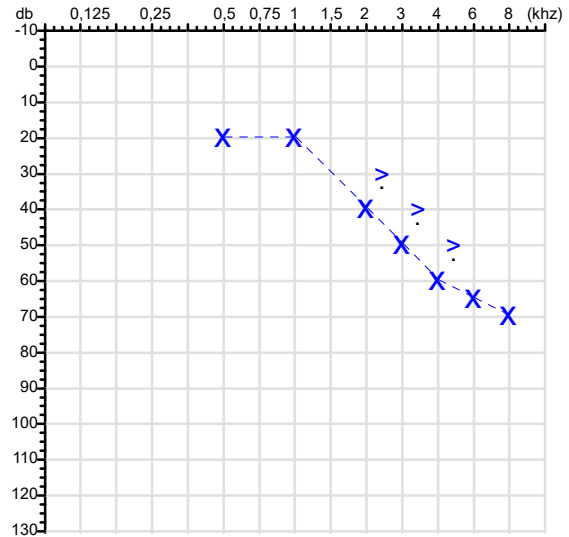


CPF :569.452.801-87	Paciente :JUSCELIO PEREIRA DE OLIVEIRA	RG :/
CNPJ :24.766.560/0001-10	Razão :BRASILEIRA DISTRIBUIDORA DE FRUTAS LTDA	
Nascimento :11/03/1974	Idade : 52 anos	
Motivo :Retorno ao Trabalho	Setor :TRANSPORTE	
Reposuo :14h	Função :MOTORISTA CAT. D	
Data do Exame : 04/05/2026		

Orelha Direita

Audiometria
Orelha Esquerda

Aérea

Khz	0,25	0,5	1	2	3	4	6	8
OD db	NDG	20	20	20	25	25	30	40

Óssea

Khz	0,25	0,5	1	2	3	4	6
OD db	NDG	NDG	NDG	NDG	NDG	NDG	NDG

Médias Tritonais

Khz	0,5	1	2	=	3	4	6	=
OD db	20	20	20	20	25	25	30	27

Laudo Clínico OD

Alteração auditiva com configuração descendente leve

Khz	0,25	0,5	1	2	3	4	6	8
OE db	NDG	20	20	40	50	60	65	70

Khz	0,25	0,5	1	2	3	4	6
OE db	NDG	NDG	NDG	30	40	50	NDG

Khz	0,5	1	2	=	3	4	6	=
OE db	20	20	40	27	50	60	65	58

Laudo Clínico OE

Perda auditiva neurossensorial de grau leve com configuração descendente acentuada

Classificações: tipo de perda auditiva (Silman e Silvermam - 1997), grau de perda auditiva média 500khz, 1000khz e 2000khz (Lloyd e Kaplan - 1978) e configuração audiométrica (Silman e Silverman - 1997 - adaptada de Carhart, 1945 e Lloyd e Kaplan, 1978)

Classificações: tipo de perda auditiva (Silman e Silvermam - 1997), grau de perda auditiva média 500khz, 1000khz e 2000khz (Lloyd e Kaplan - 1978) e configuração audiométrica (Silman e Silverman - 1997 - adaptada de Carhart, 1945 e Lloyd e Kaplan, 1978)

Emanuel Sempio
 Fonoaudiólogo
 Audiologia Clínica e Ocupacional
 CRFa, 5-5297-8

Emanuel Sempio
 Fonoaudiólogo
 CRFa 5 - 5297 - 8

Assinatura eletrônica :E05F92D242181129C36CF981ED1CAD2B
 Para validar a assinatura : <https://sistema.hismet.com.br/validacao.php>

Juscelio Pereira de Oliveira

**** Assinado por biometria ****

Modelo do Audiometro :AVS500 - VIBRASOM
 Última Aferição :12/08/2025

Protocolo:2605041714499

Data:04/05/2026

Paciente:Juscelio Pereira de Oliveira

Nasc.:11/03/1974 RG :-

CPF:56945280187

Exame :RX COLUNA LOMBO SACRA AP / PERFIL

Resultado

CORPOS VERTEBRAIS VISUALIZADOS COM MORFOLOGIA E TEXTURA HABITUAIS.
APÓFISES ESPINHOSAS, TRANSVERSAS E PEDÍCULOS SEM ANORMALIDADES.
TRANSIÇÃO LOMBOSSACRA DE ASPECTO NORMAL.
ESPAÇOS DISCAIS DENTRO DOS LIMITES DA NORMALIDADE.
AUSÊNCIA DE ASSIMETRIAS EVIDENTES OU ESCOLIOSE DA COLUNA.
OSTEOFITOS MARGINAIS INCIPIENTES EM CORPOS VERTEBRAIS.
LINHA DE PESO PROJETADO ANTERIOR A BASE DO SACRO.
ALTERAÇÕES DEGENERATIVAS DAS INTERAPOFISÁRIAS EM L5-S1.



Dr. Leandro M. Colmanetti

Médico Radiologista CRM 5995 MT RQE 4585 MT

v1.0 Chave:<http://sistema.imaggi.com.br/validar.php?chave=781620151108939141040188502281>

