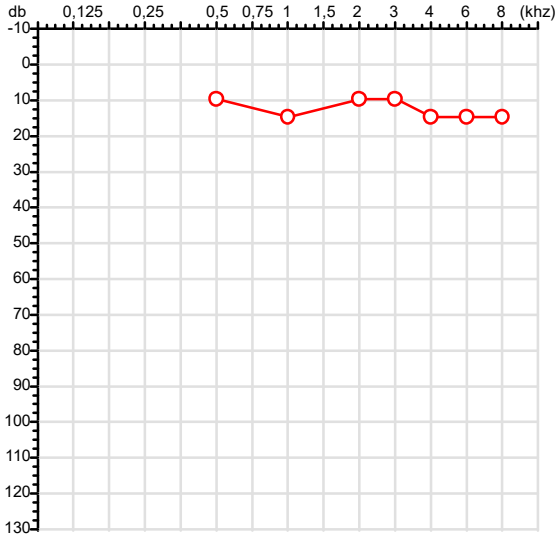


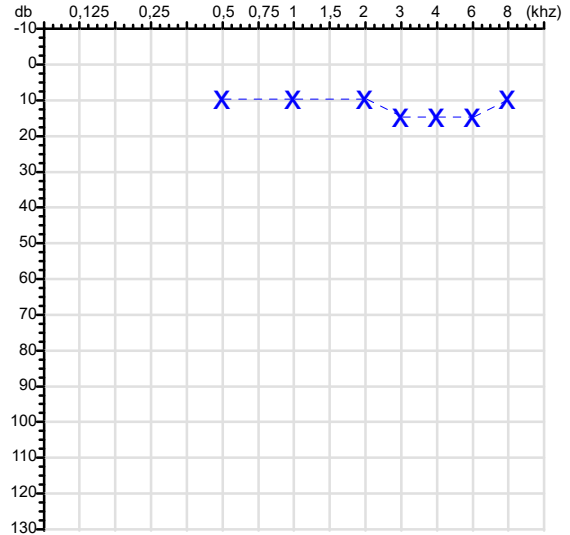
CPF :074.181.191-00 Paciente :Kemely Duarte de Oliveira RG :29117186/SSP MT
 CNPJ :29.551.302/0002-10 Razão :SOLPI INSTALACOES INDUSTRIALIZADAS LTDA
 Nascimento :18/11/2000 Idade : 25 anos
 Motivo :Admissional Setor :GERAL
 Repouso :14h Função :AUXILIAR DE SERVICOS GERAIS
 Data do Exame : 05/05/2026

Orelha Direita



Audiometria

Orelha Esquerda



Aérea

Khz	0,25	0,5	1	2	3	4	6	8
OD db	NDG	10	15	10	10	15	15	15

Khz	0,25	0,5	1	2	3	4	6	8
OE db	NDG	10	10	10	15	15	15	10

Ossea

Khz	0,25	0,5	1	2	3	4	6
OD db	NDG	NDG	NDG	NDG	NDG	NDG	NDG

Khz	0,25	0,5	1	2	3	4	6
OE db	NDG	NDG	NDG	NDG	NDG	NDG	NDG

Médias Tritonais

Khz	0,5	1	2	=	3	4	6	=
OD db	10	15	10	12	10	15	15	13

Khz	0,5	1	2	=	3	4	6	=
OE db	10	10	10	10	15	15	15	15

Lauda Clínico OD

Audição normal

Lauda Clínico OE

Audição normal

Classificações: tipo de perda auditiva (Silman e Silvermam - 1997), grau de perda auditiva média 500khz, 1000khz e 2000khz (Lloyd e Kaplan - 1978) e configuração audiométrica (Silman e Silverman - 1997 - adaptada de Carhart, 1945 e Lloyd e Kaplan, 1978)

Classificações: tipo de perda auditiva (Silman e Silvermam - 1997), grau de perda auditiva média 500khz, 1000khz e 2000khz (Lloyd e Kaplan - 1978) e configuração audiométrica (Silman e Silverman - 1997 - adaptada de Carhart, 1945 e Lloyd e Kaplan, 1978)

Emanuel Sempio
 Fonoaudiólogo
 Audiologia Clínica e Ocupacional
 CRFa/ 5-5297-8

Emanuel Sempio
 Fonoaudiólogo
 CRFa 5 - 5297 - 8
 Assinatura eletrônica :1E1A64AAA78AAA7645FEC847A5BD7807
 Para validar a assinatura : <https://sistema.hismet.com.br/validacao.php>

Kemely Duarte de Oliveira
 ** Assinado por biometria **

Modelo do Audiometro :AVS500 - VIBRASOM
 Última Aferição :12/08/2025

Protocolo:2605051437159

Data:05/05/2026

Paciente:Kemely Duarte de Oliveira

Nasc.:18/11/2000 RG :29117186-SSP MT

CPF:07418119100

Exame :RX COLUNA LOMBAR AP/P

Resultado

CORPOS VERTEBRAIS VISUALIZADOS COM MORFOLOGIA E TEXTURA HABITUAIS.
APÓFISES ESPINHOSAS, TRANSVERSAS E PEDÍCULOS SEM ANORMALIDADES.
TRANSIÇÃO LOMBOSSACRA DE ASPECTO NORMAL.
ESPAÇOS DISCAIS DENTRO DOS LIMITES DA NORMALIDADE.
AUSÊNCIA DE ASSIMETRIAS EVIDENTES OU ESCOLIOSE DA COLUNA.
LINHA DE PESO PROJETADO ANTERIOR A BASE DO SACRO.



Dr. Leandro M. Colmanetti

Médico Radiologista CRM 5995 MT RQE 4585 MT

v1.0 Chave:<http://sistema.imaggi.com.br/validar.php?chave=304205258409555575716317886539>

