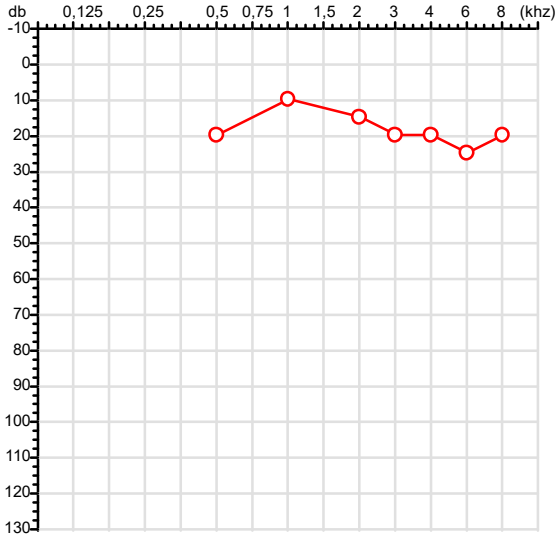
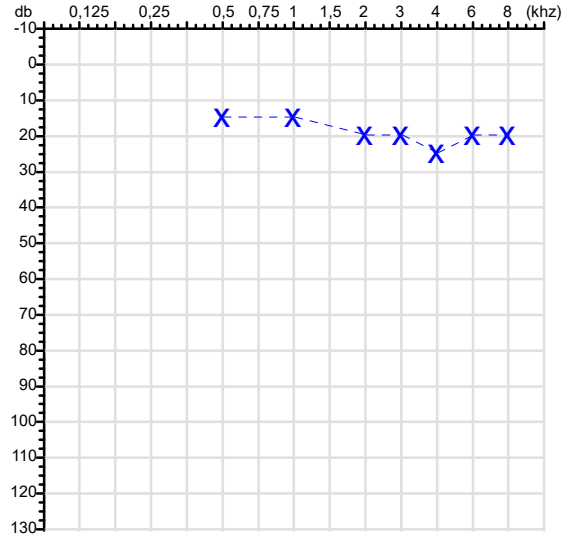


CPF :044.525.353-30	Paciente :NASSON DE ARAUJO MENESES	RG :04452535330/SSP/PI
CNPJ :11.727.760/0001-11	Razão :REGINALDO MARTINHO BET	
Nascimento :15/01/1988	Idade : 38 anos	
Motivo :Demissional	Setor :OBRAS EXTERNAS	
Reposuo :14h	Função :MONTADOR DE EQUIPAMENTOS ELETRICOS	
Data do Exame : 06/05/2026		

Orelha Direita

Audiometria
Orelha Esquerda

Aérea

Khz	0,25	0,5	1	2	3	4	6	8
OD db	NDG	20	10	15	20	20	25	20

Óssea

Khz	0,25	0,5	1	2	3	4	6
OD db	NDG	NDG	NDG	NDG	NDG	NDG	NDG

Médias Tritonais

Khz	0,5	1	2	=	3	4	6	=
OD db	20	10	15	15	20	20	25	22

Laudo Clínico OD

Audição normal

Classificações: tipo de perda auditiva (Silman e Silvermam - 1997), grau de perda auditiva média 500khz, 1000khz e 2000khz (Lloyd e Kaplan - 1978) e configuração audiométrica (Silman e Silverman - 1997 - adaptada de Carhart, 1945 e Lloyd e Kaplan, 1978)

Khz	0,25	0,5	1	2	3	4	6	8
OE db	NDG	15	15	20	20	25	20	20

Khz	0,25	0,5	1	2	3	4	6
OE db	NDG	NDG	NDG	NDG	NDG	NDG	NDG

Khz	0,5	1	2	=	3	4	6	=
OE db	15	15	20	17	20	25	20	22

Laudo Clínico OE

Audição normal

Classificações: tipo de perda auditiva (Silman e Silvermam - 1997), grau de perda auditiva média 500khz, 1000khz e 2000khz (Lloyd e Kaplan - 1978) e configuração audiométrica (Silman e Silverman - 1997 - adaptada de Carhart, 1945 e Lloyd e Kaplan, 1978)

Emanuel Sempio
Fonoaudiólogo
Audiologia Clínica e Ocupacional
CRFa 5-5297-8

Emanuel Sempio
Fonoaudiólogo
CRFa 5 - 5297 - 8

Assinatura eletrônica :9CC44F4F7FD8785E45731FEBA1C246F4
Para validar a assinatura : <https://sistema.hismet.com.br/validacao.php>

Nasson de Araujo Menezes

** Assinado por biometria **

Modelo do Audiometro :AVS500 - VIBRASOM
Última Aferição :12/08/2025

Protocolo:2605060851199

Data:06/05/2026

Paciente:NASSON DE ARAUJO MENESES

Nasc.:15/01/1988 RG :04452535330-SSP/PI

CPF:04452535330

Exame :RX COLUNA LOMBO SACRA AP / PERFIL

Resultado

CORPOS VERTEBRAIS VISUALIZADOS COM MORFOLOGIA E TEXTURA HABITUAIS.
APÓFISES ESPINHOSAS, TRANSVERSAS E PEDÍCULOS SEM ANORMALIDADES.
TRANSIÇÃO LOMBOSSACRA DE ASPECTO NORMAL.
ESPAÇOS DISCAIS DENTRO DOS LIMITES DA NORMALIDADE.
LINHA DE PESO PROJETADO ANTERIOR A BASE DO SACRO.
ASSIMETRIA DO EIXO LONGITUDINAL DA COLUNA LOMBAR COM CONVEXIDADE à ESQUERDA
ALTERAÇÕES DEGENERATIVAS DAS INTERAPOFISÁRIAS EM L4-L5 E L5-S1.



Dr. Leandro M. Colmanetti

Médico Radiologista CRM 5995 MT RQE 4585 MT

v1.0 Chave:<http://sistema.imaggi.com.br/validar.php?chave=083021894343042481603504703356>

