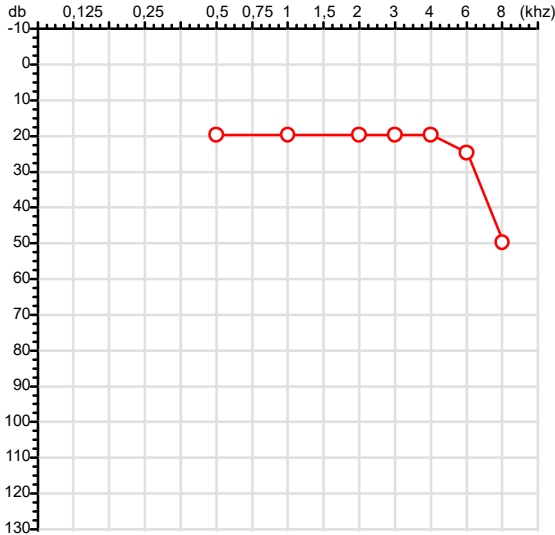


# Exame n.º :819284

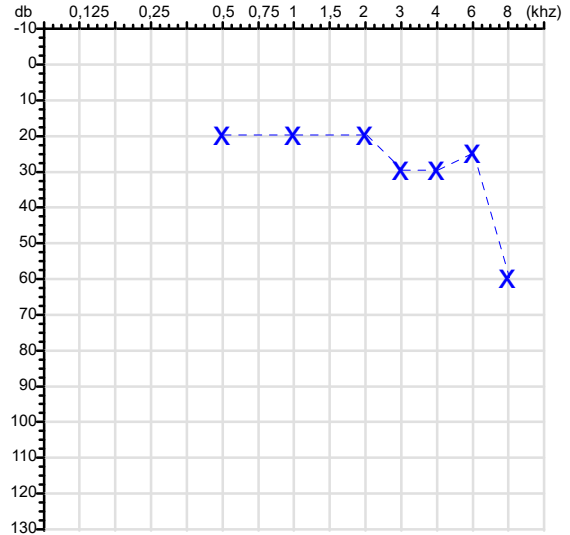
CPF :798.720.501-04	Paciente :Ronival Jose da Silva	RG :1090812-9/SESP MT
CNPJ :11.205.111/0001-50	Razão :NUTRICELLE COMERCIO E REPRESENTACAO LTDA	
Nascimento :19/03/1976	Idade : 50 anos	
Motivo :Periódico	Setor :OPERACIONAL	
Reposou :14h	Função :AJUDANTE DE MOTORISTA	
Data do Exame : 06/05/2026		

### Orelha Direita



### Audiometria

### Orelha Esquerda



#### Aérea

Khz	0,25	0,5	1	2	3	4	6	8
OD db	NDG	20	20	20	20	20	25	50

Khz	0,25	0,5	1	2	3	4	6	8
OE db	NDG	20	20	20	30	30	25	60

#### Ossea

Khz	0,25	0,5	1	2	3	4	6
OD db	NDG	NDG	NDG	NDG	NDG	NDG	NDG

Khz	0,25	0,5	1	2	3	4	6
OE db	NDG	NDG	NDG	NDG	NDG	NDG	NDG

#### Médias Tritonais

Khz	0,5	1	2	=	3	4	6	=
OD db	20	20	20	20	20	20	25	22

Khz	0,5	1	2	=	3	4	6	=
OE db	20	20	20	20	30	30	25	28

#### Laudo Clínico OD

Alteração auditiva

#### Laudo Clínico OE

Alteração auditiva

Classificações: tipo de perda auditiva (Silman e Silvermam - 1997), grau de perda auditiva média 500khz, 1000khz e 2000khz (Lloyd e Kaplan - 1978) e configuração audiométrica (Silman e Silverman - 1997 - adaptada de Carhart, 1945 e Lloyd e Kaplan, 1978)

Classificações: tipo de perda auditiva (Silman e Silvermam - 1997), grau de perda auditiva média 500khz, 1000khz e 2000khz (Lloyd e Kaplan - 1978) e configuração audiométrica (Silman e Silverman - 1997 - adaptada de Carhart, 1945 e Lloyd e Kaplan, 1978)

*Dra. Gabriella Nicoly C. Serra*  
 Médica  
 CRM-MT 17341

Dra. Gabriella Nicoly Carvalho Serra  
 CRM-MT 17341

Assinatura eletrônica :792FED9A6DD4BE9B916C246F1D3BB45F  
 Para validar a assinatura : <https://sistema.hismet.com.br/validacao.php>

*Ronival Jose da Silva*

\*\* Assinado por biometria \*\*

Modelo do Audiometro :AS-60 - AUDITEC  
 Última Aferição :12/08/2025



**Nome:** RONIVAL JOSE DA SILVA  
**Médico:** HISMET  
**Data:** 06/05/2026  
**Exame:** RX COLUNA LOMBO-SACRA - 3 INCIDENCIAS

**Data Nasc.:** 19/03/1976  
**CRM:** 175069-MT  
**Protocolo:** 1069885  
**Senha:** 648785

**RAIO-X COLUNA LOMBO-SACRA**

**Exame radiográfico evidenciou:**

- Textura óssea normal.
- Alterações degenerativas com osteófitos nas margens de corpos vertebrais.
- Redução dos espaços discais em L4-L5 e L5-S1.

rbe



**Dr. Raul Bernardo Paniagua Eljach**  
CRM-MT 8230 RQE N° 4157  
Título de Especialista em Radiologia  
e Diagnóstico por Imagem.

Para sua maior comodidade, acesse seu exame pelo site [www.ceico.com.br](http://www.ceico.com.br) com o **Protocolo** e **Senha** disponíveis no cabeçalho do laudo.

Responsável Técnico: Dr. Raul Bernardo P. Eljach CRM 8230-MT  
Inscrição Pessoa Jurídica CRM 437-MT