

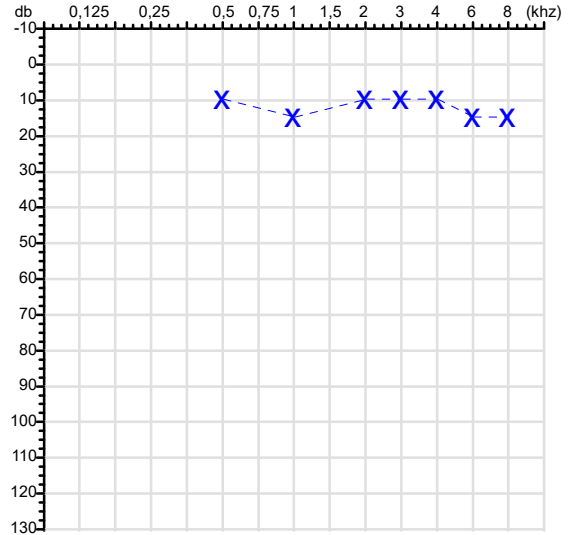
CPF :063.018.221-37 Paciente :MAKSUEL CARVALHO DOS SANTOS RG :2749774-7/SESP MT
 CNPJ :38.497.760/0001-29 Razão :AGROAMBIENTAL JARDINAGEM E PAISAGISMO LTDA
 Nascimento :19/09/1999 Idade : 26 anos
 Motivo :Admissional Setor :GERAL
 Repouso :14h Função :JARDINEIRO
 Data do Exame : 06/05/2026

Orelha Direita



Audiometria

Orelha Esquerda



Aérea

Khz	0,25	0,5	1	2	3	4	6	8
OD db	NDG	15	10	10	15	15	15	10

Khz	0,25	0,5	1	2	3	4	6	8
OE db	NDG	10	15	10	10	10	15	15

Ossea

Khz	0,25	0,5	1	2	3	4	6
OD db	NDG	NDG	NDG	NDG	NDG	NDG	NDG

Khz	0,25	0,5	1	2	3	4	6
OE db	NDG	NDG	NDG	NDG	NDG	NDG	NDG

Médias Tritonais

Khz	0,5	1	2	=	3	4	6	=
OD db	15	10	10	12	15	15	15	15

Khz	0,5	1	2	=	3	4	6	=
OE db	10	15	10	12	10	10	15	12

Laudo Clínico OD

Audição normal

Laudo Clínico OE

Audição normal

Classificações: tipo de perda auditiva (Silman e Silvermam - 1997), grau de perda auditiva média 500khz, 1000khz e 2000khz (Lloyd e Kaplan - 1978) e configuração audiométrica (Silman e Silverman - 1997 - adaptada de Carhart, 1945 e Lloyd e Kaplan, 1978)

Classificações: tipo de perda auditiva (Silman e Silvermam - 1997), grau de perda auditiva média 500khz, 1000khz e 2000khz (Lloyd e Kaplan - 1978) e configuração audiométrica (Silman e Silverman - 1997 - adaptada de Carhart, 1945 e Lloyd e Kaplan, 1978)

Emanuel Sempio
 Fonoaudiólogo
 Audiologia Clínica e Ocupacional
 CRFa/ 5-5297-8

Emanuel Sempio
 Fonoaudiólogo
 CRFa 5 - 5297 - 8
 Assinatura eletrônica :B40957B7E732A09CCD18E94700EFDE06
 Para validar a assinatura : <https://sistema.hismet.com.br/validacao.php>

Maksuel Carvalho Dos Santos
 ** Assinado por biometria **

Modelo do Audiometro :AVS500 - VIBRASOM
 Última Aferição :12/08/2025

Protocolo:26050610324744

Data:06/05/2026

Paciente:MAKSUEL CARVALHO DOS SANTOS

Nasc.:19/09/1999 RG :2749774-7-SESP MT

CPF:06301822137

Exame :RX COLUNA LOMBO SACRA AP / PERFIL

Resultado

CORPOS VERTEBRAIS VISUALIZADOS COM MORFOLOGIA E TEXTURA HABITUAIS.
APÓFISES ESPINHOSAS, TRANSVERSAS E PEDÍCULOS SEM ANORMALIDADES.
TRANSIÇÃO LOMBOSSACRA DE ASPECTO NORMAL.
ESPAÇOS DISCAIS DENTRO DOS LIMITES DA NORMALIDADE.
LINHA DE PESO PROJETADO ANTERIOR A BASE DO SACRO.
ASSIMETRIA DO EIXO LONGITUDINAL DA COLUNA LOMBAR COM CONVEXIDADE à DIREITA



Dr. Leandro M. Colmanetti

Médico Radiologista CRM 5995 MT RQE 4585 MT

v1.0 Chave:<http://sistema.imaggi.com.br/validar.php?chave=887524910182811005412480748795>

