

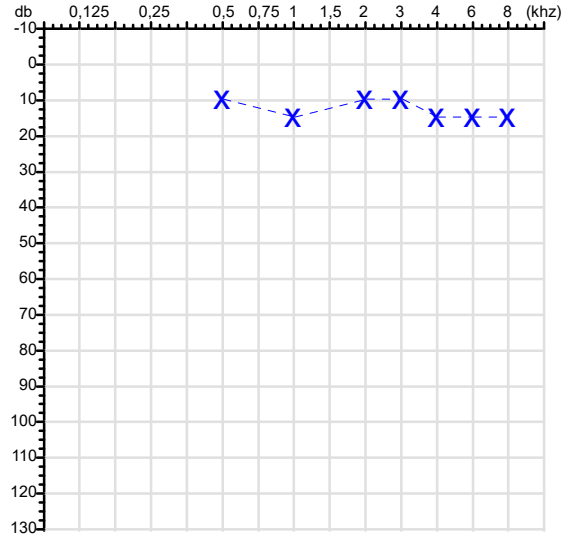
CPF :708.097.381-39 Paciente :Geovane do Espirito Santo RG :/
 CNPJ :03.819.157/0011-03 Razão :TODIMO MATERIAIS PARA CONSTRUCAO SA
 Nascimento :04/02/1993 Idade : 33 anos
 Motivo :Admissional Setor :GERAL
 Repouso :14h Função :CARREGADOR I
 Data do Exame : 07/05/2026

Orelha Direita



Audiometria

Orelha Esquerda



Aérea

| Khz | 0,25 | 0,5 | 1 | 2 | 3 | 4 | 6 | 8 |
|-------|------|-----|----|----|----|----|----|----|
| OD db | NDG | 15 | 10 | 10 | 15 | 15 | 15 | 10 |

| Khz | 0,25 | 0,5 | 1 | 2 | 3 | 4 | 6 | 8 |
|-------|------|-----|----|----|----|----|----|----|
| OE db | NDG | 10 | 15 | 10 | 10 | 15 | 15 | 15 |

Ossea

| Khz | 0,25 | 0,5 | 1 | 2 | 3 | 4 | 6 |
|-------|------|-----|-----|-----|-----|-----|-----|
| OD db | NDG | NDG | NDG | NDG | NDG | NDG | NDG |

| Khz | 0,25 | 0,5 | 1 | 2 | 3 | 4 | 6 |
|-------|------|-----|-----|-----|-----|-----|-----|
| OE db | NDG | NDG | NDG | NDG | NDG | NDG | NDG |

Médias Tritonais

| Khz | 0,5 | 1 | 2 | = | 3 | 4 | 6 | = |
|-------|-----|----|----|----|----|----|----|----|
| OD db | 15 | 10 | 10 | 12 | 15 | 15 | 15 | 15 |

| Khz | 0,5 | 1 | 2 | = | 3 | 4 | 6 | = |
|-------|-----|----|----|----|----|----|----|----|
| OE db | 10 | 15 | 10 | 12 | 10 | 15 | 15 | 13 |

Laudo Clínico OD

Audição normal

Laudo Clínico OE

Audição normal

Classificações: tipo de perda auditiva (Silman e Silvermam - 1997), grau de perda auditiva média 500khz, 1000khz e 2000khz (Lloyd e Kaplan - 1978) e configuração audiométrica (Silman e Silverman - 1997 - adaptada de Carhart, 1945 e Lloyd e Kaplan, 1978)

Classificações: tipo de perda auditiva (Silman e Silvermam - 1997), grau de perda auditiva média 500khz, 1000khz e 2000khz (Lloyd e Kaplan - 1978) e configuração audiométrica (Silman e Silverman - 1997 - adaptada de Carhart, 1945 e Lloyd e Kaplan, 1978)

Emanuel Sempio
 Fonoaudiólogo
 Audiologia Clínica e Ocupacional
 CRFa/ 5-5297-8

Emanuel Sempio
 Fonoaudiólogo
 CRFa 5 - 5297 - 8

Assinatura eletrônica :30466AC8FC25C6D39FD906B317BCE66D
 Para validar a assinatura : <https://sistema.hismet.com.br/validacao.php>

Geovane do Espirito Santo

** Assinado por biometria **

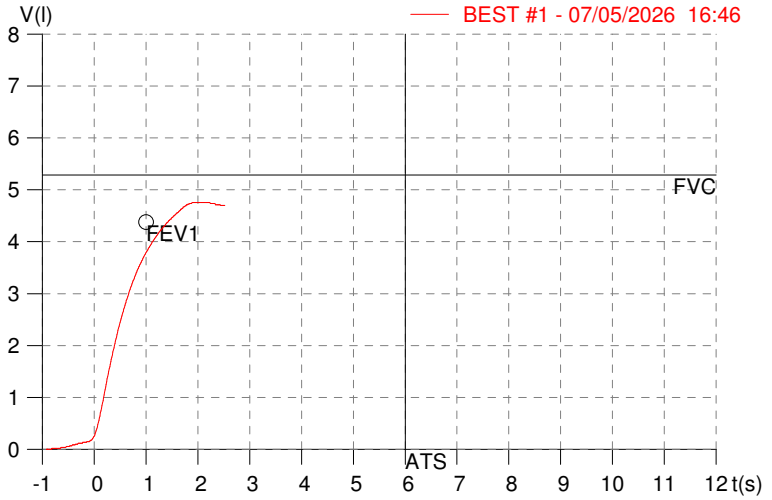
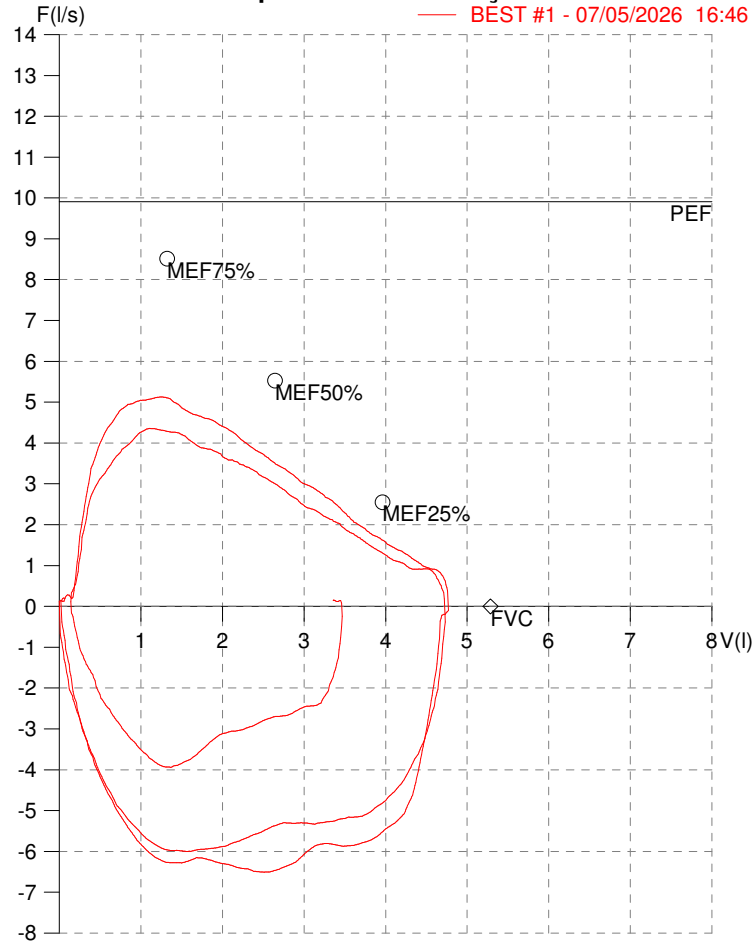
Modelo do Audiometro :AVS500 - VIBRASOM
 Última Aferição :12/08/2025

HISMET - MEDICINA DO TRABALHO
AV. GENERAL MELLO, 227. POÇÃO. CUIABÁ MT
Tel. (65)3321-7051

ID: 819745
Primeiro Nome: GEOVANE DO ESPIRITO
Sobrenome:
Data: 07/05/2026

Data de nascimento: 04/02/1993
Sexo : Macho
Peso (kg): 78.0
Altura (cm): 182.0

Capacidade Vital Forçada



| Parâmetro | UM | Descrição | Prev. | BEST#1 | % Prev. |
|-----------|---------|-----------------------------------|-------|--------|---------|
| Best FVC | l(btps) | Melhor Capacidade Vital Forçada | 5.29 | 4.77 | 90.3 |
| FVC | l(btps) | Capacidade Vital Forçada | 5.29 | 4.77 | 90.3 |
| FEV1 | l(btps) | Volume Exp Forçada em 1 seg | 4.38 | 3.77 | 86.1 |
| PEF | l/sec | Pico de Fluxo expiratório | 9.91 | 5.13 | 51.8 |
| PIF | l/sec | Pico de Fluxo Inspiratório | | 6.51 | |
| FEV1/FVC% | % | FEV1 em % da FVC | 81.3 | 79.0 | 97.3 |
| FEF25-75% | l/sec | Fluxo expiratório médio forçado | 4.81 | 3.57 | 74.1 |
| MEF75% | l/sec | Fluxo Exp Máx @ 25% FVC | 8.51 | 5.12 | 60.2 |
| MEF50% | l/sec | Fluxo Exp Máx @ 50% FVC | 5.52 | 3.87 | 70.0 |
| MEF25% | l/sec | Fluxo Exp Máx @ 75% FVC | 2.55 | 2.14 | 83.9 |
| FET100% | sec | Tempo de Expiração forçada | | 1.9 | |
| PEFr | l/min | Pico de Fluxo expiratório (l/min) | 594.3 | 307.7 | 51.8 |

Diagnóstico:
 Espirometria normal

Impresso 07/05/2026

Protocolo:2605071635509

Data:07/05/2026

Paciente:GEOVANE DO ESPIRITO SANTO

Nasc.:04/02/1993 RG :-

CPF:70809738139

Exame :RX COLUNA LOMBO SACRA AP / PERFIL

Resultado

CORPOS VERTEBRAIS VISUALIZADOS COM MORFOLOGIA E TEXTURA HABITUAIS.
APÓFISES ESPINHOSAS, TRANSVERSAS E PEDÍCULOS SEM ANORMALIDADES.
TRANSIÇÃO LOMBOSSACRA DE ASPECTO NORMAL.
ESPAÇOS DISCAIS DENTRO DOS LIMITES DA NORMALIDADE.
AUSÊNCIA DE ASSIMETRIAS EVIDENTES OU ESCOLIOSE DA COLUNA.
LINHA DE PESO PROJETADO ANTERIOR A BASE DO SACRO.



Dr. Leandro M. Colmanetti

Médico Radiologista CRM 5995 MT RQE 4585 MT

v1.0 Chave:<http://sistema.imaggi.com.br/validar.php?chave=561641458531492975700207424349>



**IMAGGI CLINICA DE RADIOLOGIA POR IMAGEM**Avenida General Melo, N°227
Dom Aquino - Cuiabá - MT (65) 3055-5926

1M2N

**FOLHA DE LEITURA RADIOLOGICA — CLASSIFICAÇÃO INTERNACIONAL DE RADIOGRAFIAS DE PNEUMOCONIOSE - OIT**

Nome: GEOVANE DO ESPIRITO SANTO RG: NÃO INFORMADO Sexo: MASCULINO

Data Nasc.: 04/02/1993 CPF: 70809738139 Controle: NÃO INFORMADO Data 07/05/2026

Empresa: IMAGGI CLINICA DE RADIOLOGIA E DIAG POR Indicação: - Função: -

Raio-X digital: Sim Não Leitura em negatoscópio: Sim Não1A - Qualidade técnica: 1 2 3 4 Comentário: null 1B - Radiografia normal: Sim (finalizar a leitura) Não (passe para a seção 2)2A - Alguma anormalidade de parênquima consistente de com pneumoconiose? Sim (complete 2B e 2C) Não (passe para a seção 3)**2B - Pequenas opacidades****2C - Grandes opacidades**

| | | |
|-------------------------|----------|-------------------------|
| A) Formas e tamanhos | b) Zonas | C) Profusão |
| Primárias Secundárias | D E | 0/- [] 0/0 [] 0/1 [] |
| p [] s [] p [] s [] | [] [] | 1/0 [] 1/1 [] 1/2 [] |
| q [] t [] q [] t [] | [] [] | 2/1 [] 2/2 [] 2/3 [] |
| r [] u [] r [] u [] | [] [] | 3/2 [] 3/3 [] 3/+ [] |

0 [] A [] B [] C []

3A - Alguma anormalidade pleural consistente com pneumoconiose? Sim (complete 3B, 3C e 3D) Não (passe para a seção 4)3B - Placas Sim Não

| Local | Calcificação | Extensão da parede (combinado perfil e frontal) | Largura (opcional) (mínimo de 3mm para |
|------------------|-------------------|---|--|
| Parede em perfil | 0 [] D [] E [] | 0 [] D [] 1 [] 2 [] 3 [] | D [] A [] B [] C [] |
| Frontal | 0 [] D [] E [] | 0 [] E [] 1 [] 2 [] 3 [] | E [] A [] B [] C [] |
| Diafragma | 0 [] D [] E [] | Até 1/4 da parede lateral = 1 | Até 1/4 da parede lateral = 1 |
| Outros locais | 0 [] D [] E [] | 1/4 à 1/2 da parede lateral = 2 | 1/4 à 1/2 da parede lateral = 2 |
| | | > 1/2 da parede lateral = 3 | > 1/2 da parede lateral = 3 |

3C - Obliteração do seio 0 [] D [] E []

3D - Espessamento pleural Sim Não

| Local | Calcificação | Extensão da parede (combinado perfil e frontal) | Largura (opcional) (mínimo de 3mm para |
|------------------|-------------------|---|--|
| Parede em perfil | 0 [] D [] E [] | 0 [] D [] 1 [] 2 [] 3 [] | D [] A [] B [] C [] |
| Frontal | 0 [] D [] E [] | 0 [] E [] 1 [] 2 [] 3 [] | E [] A [] B [] C [] |
| | | Até 1/4 da parede lateral = 1 | 3 à 5 mm = a |
| | | 1/4 à 1/2 da parede lateral = 2 | 5 à 10 mm = b |
| | | > 1/2 da parede lateral = 3 | > 10 mm = c |

4A - Outras anormalidades? Sim (complete 4B) Não (finalizar leitura)4B - Símbolos: (*) od: **Necessário um comentário.**

| | | | | | | | | | | | | | | | | | | | | | | | | | | | | |
|----|----|----|----|----|----|----|----|----|----|----|----|----|----|----|----|----|----|----|----|----|----|----|----|----|----|----|----|----|
| aa | at | ax | bu | ca | cg | cn | co | cp | cv | di | ef | em | es | fr | hi | ho | id | ih | kl | me | pa | pb | pi | px | ra | rp | tb | od |
|----|----|----|----|----|----|----|----|----|----|----|----|----|----|----|----|----|----|----|----|----|----|----|----|----|----|----|----|----|

Descrição do item 4B: aa = Aorta aterosclerótica | at = Espessamento pleural apical significativo | ax = Coalescência de pequenas opacidades | bu = Bolhas | ca = Câncer | cg = Nódulos não pneumoconióticos calcificados | cn = Calcificação de pequenas opacidades pneumoconióticas | co = Anormalidade de forma e tamanho do coração | cp = Cor pulmonale | cv = Cavidade | di = Distorção significativa de estrutura intratorácica | ef = Derrame pleural | em = Enfisema | es = Calcificações em casca de ovo | fr = Fratura(s) de costela(s) recente(s) ou consolidada(s) | hi = Aumento de gânglios hilares e/ou mediastinais | ho = Faveolamento | id = Borda diafragmática mal definida | ih = Borda cardíaca mal definida | kl = Linhas septais (kerley) | me = Mesotelioma | od = Outras doenças | pa = Atelectasia laminar | pb — Banda(s) parenquimatosa(s) | pi = Espessamento pleural de cisura(s) interlobar(es) | px = Pneumotórax | ra = Atelectasia redonda | rp — Pneumoconiose reumatóide | tb = Tuberculose

4C - Comentários:

Belo Horizonte, sexta-feira, 8 de maio de
2026
09:57:14

Dr Ronaldo Zupo

CRM 13252