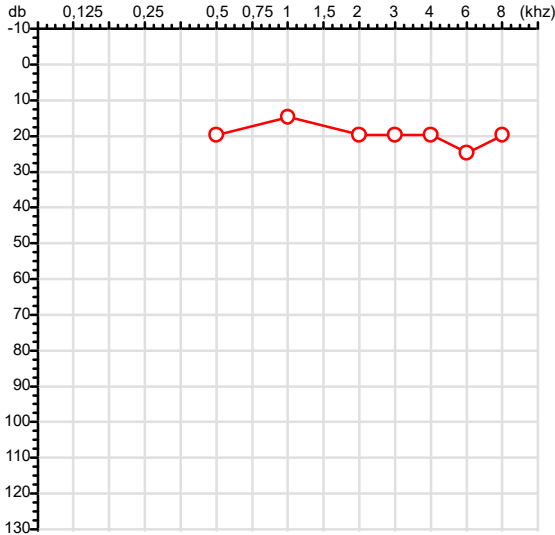


CPF :052.609.441-94	Paciente :Paulo Sergio Souza E Silva	RG :21768064/Mato Grosso
CNPJ :38.497.760/0001-29	Razão :AGROAMBIENTAL JARDINAGEM E PAISAGISMO LTDA	
Nascimento :13/01/1993	Idade : 33 anos	
Motivo :Admissional	Setor :GERAL	
Repouso :14h	Função :JARDINEIRO	
Data do Exame : 08/05/2026		

**Orelha Direita**



**Aérea**

Khz	0,25	0,5	1	2	3	4	6	8
OD db	NDG	20	15	20	20	20	25	20

**Ossea**

Khz	0,25	0,5	1	2	3	4	6
OD db	NDG	NDG	NDG	NDG	NDG	NDG	NDG

**Médias Tritonais**

Khz	0,5	1	2	=	3	4	6	=
OD db	20	15	20	18	20	20	25	22

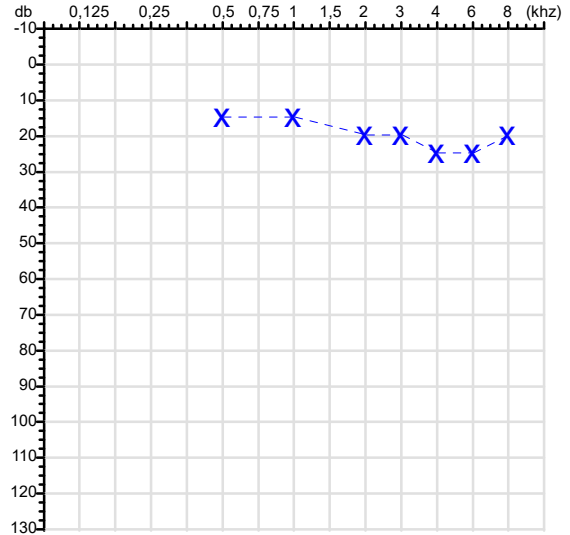
**Lauda Clínico OD**

Audição normal

Classificações: tipo de perda auditiva (Silman e Silvermam - 1997), grau de perda auditiva média 500khz, 1000khz e 2000khz (Lloyd e Kaplan - 1978) e configuração audiométrica (Silman e Silverman - 1997 - adaptada de Carhart, 1945 e Lloyd e Kaplan, 1978)

**Audiometria**

**Orelha Esquerda**



Khz	0,25	0,5	1	2	3	4	6	8
OE db	NDG	15	15	20	20	25	25	20

Khz	0,25	0,5	1	2	3	4	6
OE db	NDG	NDG	NDG	NDG	NDG	NDG	NDG

Khz	0,5	1	2	=	3	4	6	=
OE db	15	15	20	17	20	25	25	23

**Lauda Clínico OE**

Audição normal

Classificações: tipo de perda auditiva (Silman e Silvermam - 1997), grau de perda auditiva média 500khz, 1000khz e 2000khz (Lloyd e Kaplan - 1978) e configuração audiométrica (Silman e Silverman - 1997 - adaptada de Carhart, 1945 e Lloyd e Kaplan, 1978)

*Emanuel Sempio*  
Fonoaudiólogo  
Audiologia Clínica e Ocupacional  
CRFa/ 5-5297-8

Emanuel Sempio  
Fonoaudiólogo  
CRFa 5 - 5297 - 8

Assinatura eletrônica :E060C47783290A7FA050476256EB6262  
Para validar a assinatura : <https://sistema.hismet.com.br/validacao.php>

*Paulo Sergio Souza E Silva*

**\*\* Assinado por biometria \*\***

Modelo do Audiometro :AVS500 - VIBRASOM  
Última Aferição :12/08/2025

Protocolo:26050810101144      Data:08/05/2026  
Paciente:Paulo Sergio Souza E Silva  
Nasc.:13/01/1993    RG :21768064-Mato Grosso      CPF:05260944194  
Exame :RX COLUNA LOMBO SACRA AP / PERFIL

### Resultado

CORPOS VERTEBRAIS VISUALIZADOS COM MORFOLOGIA E TEXTURA HABITUAIS.  
APÓFISES ESPINHOSAS, TRANSVERSAS E PEDÍCULOS SEM ANORMALIDADES.  
TRANSIÇÃO LOMBOSSACRA DE ASPECTO NORMAL.  
ESPAÇOS DISCAIS DENTRO DOS LIMITES DA NORMALIDADE.  
AUSÊNCIA DE ASSIMETRIAS EVIDENTES OU ESCOLIOSE DA COLUNA.  
OSTEOFITOS MARGINAIS INCIPIENTES EM CORPOS VERTEBRAIS.  
LINHA DE PESO PROJETADO ANTERIOR A BASE DO SACRO.



---

Dr. Leandro M. Colmanetti

Médico Radiologista CRM 5995 MT RQE 4585 MT

v1.0 Chave:<http://sistema.imaggi.com.br/validar.php?chave=133745735874682495909033160324>

