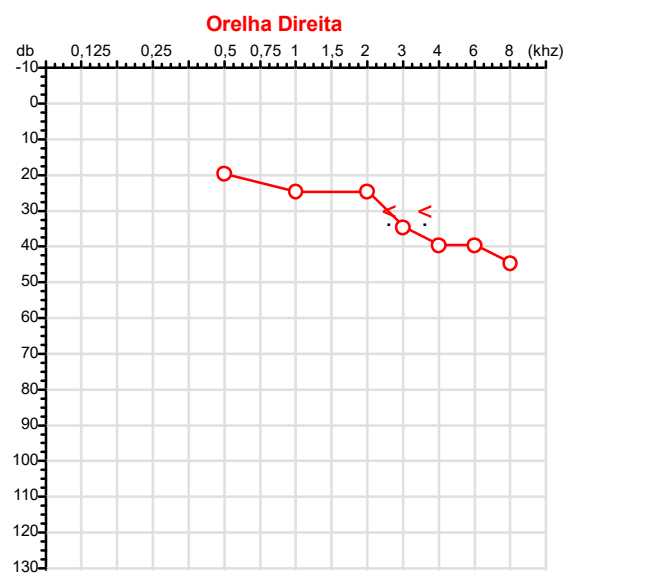


CPF :535.702.271-20	Paciente :JOSE CARLOS CORREA	RG :07238126/SSP MT
CNPJ :03.409.040/0001-80	Razão :TRIUNFO TRANSPORTES LTDA	
Nascimento :06/05/1972	Idade : 54 anos	
Motivo :Periódico	Setor :GERAL	
Reposuo :14h	Função :AJUDANTE GERAL	
Data do Exame : 08/05/2026		



Aérea

Khz	0,25	0,5	1	2	3	4	6	8
OD db	NDG	20	25	25	35	40	40	45

Ossea

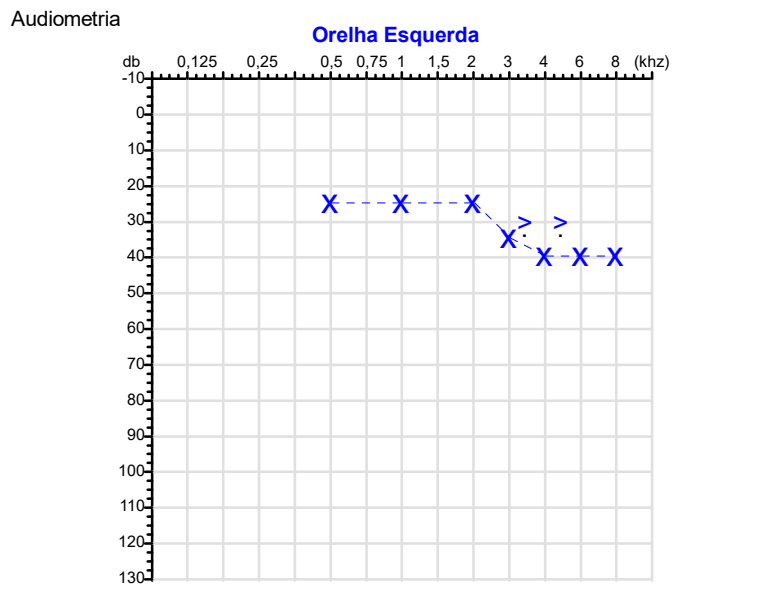
Khz	0,25	0,5	1	2	3	4	6
OD db	NDG	NDG	NDG	NDG	30	30	NDG

Médias Tritonais

Khz	0,5	1	2	=	3	4	6	=
OD db	20	25	25	23	35	40	40	38

Laudo Clínico OD
 Alteração auditiva neurossensorial com configuração descendente leve

Classificações: tipo de perda auditiva (Silman e Silvermam - 1997), grau de perda auditiva média 500khz, 1000khz e 2000khz (Lloyd e Kaplan - 1978) e configuração audiométrica (Silman e Silverman - 1997 - adaptada de Carhart, 1945 e Lloyd e Kaplan, 1978)



Aérea

Khz	0,25	0,5	1	2	3	4	6	8
OE db	NDG	25	25	25	35	40	40	40

Ossea

Khz	0,25	0,5	1	2	3	4	6
OE db	NDG	NDG	NDG	NDG	30	30	NDG

Médias Tritonais

Khz	0,5	1	2	=	3	4	6	=
OE db	25	25	25	25	35	40	40	38

Laudo Clínico OE
 Alteração auditiva neurossensorial com configuração descendente leve

Classificações: tipo de perda auditiva (Silman e Silvermam - 1997), grau de perda auditiva média 500khz, 1000khz e 2000khz (Lloyd e Kaplan - 1978) e configuração audiométrica (Silman e Silverman - 1997 - adaptada de Carhart, 1945 e Lloyd e Kaplan, 1978)

Emanuel Sempio
 Fonoaudiólogo
 Audiologia Clínica e Ocupacional
 CRFa/ 5-5297-8

Emanuel Sempio
 Fonoaudiólogo
 CRFa 5 - 5297 - 8
 Assinatura eletrônica :47DC1470684C275E4F3EDD5E81AA58B5
 Para validar a assinatura : <https://sistema.hismet.com.br/validacao.php>

Jose Carlos Correa
 ** Assinado por biometria **

Modelo do Audiometro :AVS500 - VIBRASOM
 Última Aferição :12/08/2025

Protocolo:2605080953389

Data:08/05/2026

Paciente:Jose Carlos Correa

Nasc.:06/05/1972 RG :07238126-SSP MT

CPF:53570227120

Exame :RX COLUNA LOMBO SACRA AP / PERFIL

Resultado

CORPOS VERTEBRAIS VISUALIZADOS COM MORFOLOGIA E TEXTURA HABITUAIS.

APÓFISES ESPINHOSAS, TRANSVERSAS E PEDÍCULOS SEM ANORMALIDADES.

TRANSIÇÃO LOMBOSSACRA DE ASPECTO NORMAL.

OSTEOFITOS MARGINAIS INCIPIENTES EM CORPOS VERTEBRAIS.

LINHA DE PESO PROJETADO ANTERIOR A BASE DO SACRO.

ASSIMETRIA DO EIXO LONGITUDINAL DA COLUNA LOMBAR COM CONVEXIDADE à DIREITA

REDUÇÃO DOS ESPAÇOS DISCAIS NOS NÍVEIS L3-L4 A L5-S1, COM OSTEOFITOS MARGINAIS ADJACENTES.

DEMAIS ESPAÇOS DISCAIS DENTRO DOS LIMITES DA NORMALIDADE.

ALTERAÇÕES DEGENERATIVAS DAS INTERAPOFISÁRIAS EM L3-L4 A L5-S1.



Dr. Leandro M. Colmanetti

Médico Radiologista CRM 5995 MT RQE 4585 MT

v1.0 Chave:<http://sistema.imaggi.com.br/validar.php?chave=652790515280192216821317585877>

