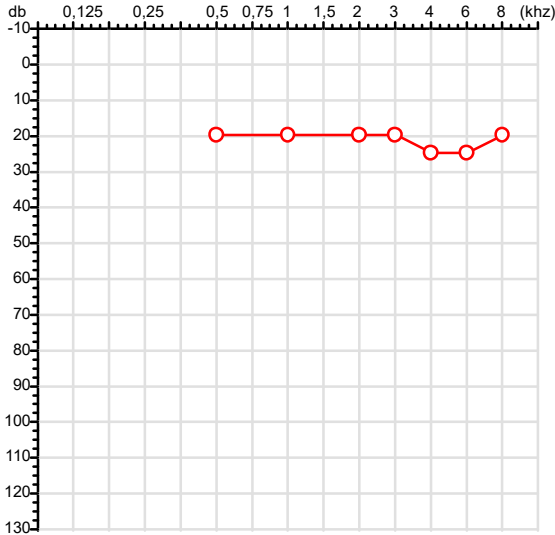


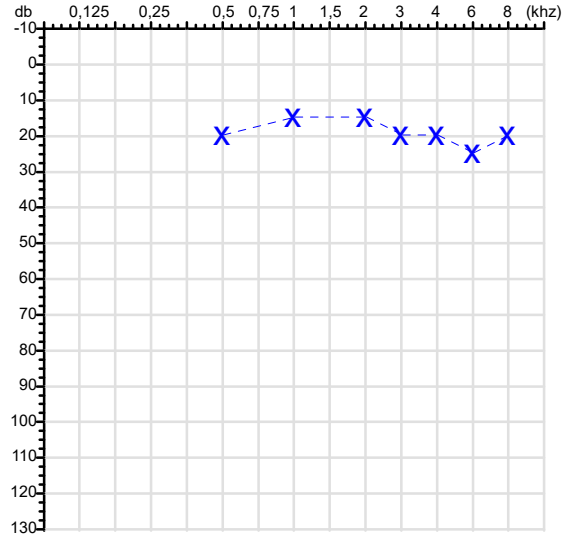
CPF :907.743.885-87 Paciente :Marcos Andre Oliveira da Silva RG :90774388587/SSP MT
 CNPJ :15.178.172/0001-27 Razão :EXPRESSO ITAMARATI S.A.
 Nascimento :11/01/1979 Idade : 47 anos
 Motivo :Admissional Setor :GERAL
 Repouso :14h Função :MECANICO SEMI PLENO
 Data do Exame : 08/05/2026

Orelha Direita



Audiometria

Orelha Esquerda



Aérea

Khz	0,25	0,5	1	2	3	4	6	8
OD db	NDG	20	20	20	20	25	25	20

Khz	0,25	0,5	1	2	3	4	6	8
OE db	NDG	20	15	15	20	20	25	20

Ossea

Khz	0,25	0,5	1	2	3	4	6
OD db	NDG	NDG	NDG	NDG	NDG	NDG	NDG

Khz	0,25	0,5	1	2	3	4	6
OE db	NDG	NDG	NDG	NDG	NDG	NDG	NDG

Médias Tritonais

Khz	0,5	1	2	=	3	4	6	=
OD db	20	20	20	20	20	25	25	23

Khz	0,5	1	2	=	3	4	6	=
OE db	20	15	15	17	20	20	25	22

Lauda Clínico OD

Audição normal

Lauda Clínico OE

Audição normal

Classificações: tipo de perda auditiva (Silman e Silvermam - 1997), grau de perda auditiva média 500khz, 1000khz e 2000khz (Lloyd e Kaplan - 1978) e configuração audiométrica (Silman e Silverman - 1997 - adaptada de Carhart, 1945 e Lloyd e Kaplan, 1978)

Classificações: tipo de perda auditiva (Silman e Silvermam - 1997), grau de perda auditiva média 500khz, 1000khz e 2000khz (Lloyd e Kaplan - 1978) e configuração audiométrica (Silman e Silverman - 1997 - adaptada de Carhart, 1945 e Lloyd e Kaplan, 1978)

Emanuel Sempio
 Fonoaudiólogo
 Audiologia Clínica e Ocupacional
 CRFa 5-5297-8

Emanuel Sempio
 Fonoaudiólogo
 CRFa 5 - 5297 - 8

Assinatura eletrônica :A78DE94BE2AB25C20A1FD289C09B2989
 Para validar a assinatura : <https://sistema.hismet.com.br/validacao.php>

Marcos Andre Oliveira da Silva
 ** Assinado por biometria **

Modelo do Audiometro :AVS500 - VIBRASOM
 Última Aferição :12/08/2025

Cod.: 581895	Paciente: Marcos Andre Oliveira da Silva	Sexo: Masculino	Idade: 47 (A)
Atendido em: 08/05/2026	Profissional Solicitante: Dr.(a) Rafael Correa da Costa	Cadastro de Pessoas Físicas: CPF: 90774388587	Convênio: Hismet

HEMOGRAMA

Método: Automação XNL550 Material: PLASMA EDTA Coletado em: 08/05/2026 Liberado em: 08/05/2026 13:00

Eritrograma

		Valores de Referência
Hemácias em milhões/ mm ³:	4,32	4,30 a 5,70/mm ³
Hemoglobina em g/dL.....:	13,2	13,5 a 17,5g/dL
Hematócrito em %.....:	37,1	39,0 a 50,0%
Vol. Glob. Média em fl.....:	85,9	80,0 a 95,0fl
Hem. Glob. Média em pg.....:	30,6	26,0 a 34,0pg
C.H. Glob. Média em g/dL.....:	35,6	31,0 a 36,0g/dL
RDW.....:	12,5	11,0 a 15,0%

Leucograma

Leucócitos.....:	5.500/mm³		3.500 a 10.000/mm ³
Neutrófilos.....:	61,3%	3.372/mm³	50 a 70 2000 a 7000
Blastos.....:	0,0%	0/mm³	0 0
Promielocitos.....:	0,0%	0/mm³	0 0
Mielocitos.....:	0,0%	0/mm³	0 0
Metamielocitos.....:	0,0%	0/mm³	0 0
Bastões.....:	0,0%	0/mm³	0 a 6 0 a 600
Segmentados.....:	61,3%	3.372/mm³	50 a 70 2000 a 7000
Eosinófilos.....:	0,9%	50/mm³	2 a 4 80 a 600
Basófilos.....:	0,5%	28/mm³	0 a 2 0 a 200
Linfócitos típicos.....:	30,2%	1.661/mm³	25 a 35 1000 a 3500
Linfócitos atípicos.....:	0,0%	0/mm³	0 0
Monócitos.....:	7,1%	390/mm³	2 a 10 400 a 1000

Plaquetas

Plaquetas.....:	296.000/mm³	150.000 a 450.000/mm ³
VPM.....:	9,7/fl	6,7 a 10,0fl
Plaquetócrito.....:	0,290%	0,100 a 0,500%
PDW.....:	10,3	15,0 a 17,9%



Assinado Digitalmente



Dra. Julia Cristina da Silva
Biomédica
CRBM - 24963

A interpretação de qualquer teste com finalidade diagnóstica ou prognóstica depende de avaliação conjunta dos dados clínicos e da história médica do paciente.

Responsável Técnico: Bruno Bini Napoleão - CRBM 2121

Endereço: Av. General Vale,350, Bandeirantes.
Telefone:65-99295 3662

Protocolo:26050811523144

Data:08/05/2026

Paciente:MARCOS ANDRE OLIVEIRA DA SILVA


Nasc.:11/01/1979 RG :90774388587-SSP MT

CPF:90774388587

Exame :RX COLUNA LOMBAR AP/P

Resultado

CORPOS VERTEBRAIS VISUALIZADOS COM MORFOLOGIA E TEXTURA HABITUAIS.
APÓFISES ESPINHOSAS, TRANSVERSAS E PEDÍCULOS SEM ANORMALIDADES.
TRANSIÇÃO LOMBOSSACRA DE ASPECTO NORMAL.
AUSÊNCIA DE ASSIMETRIAS EVIDENTES OU ESCOLIOSE DA COLUNA.
LINHA DE PESO PROJETADO ANTERIOR A BASE DO SACRO.
REDUÇÃO LEVE DO ESPAÇO DISCAL NO NÍVEL L2-L3, COM OSTEÓFITOS MARGINAIS ADJACENTES.
REDUÇÃO LEVE DO ESPAÇO DISCAL NO NÍVEL L5-S1.
DEMAIS ESPAÇOS DISCAIS DENTRO DOS LIMITES DA NORMALIDADE.



Dr. Leandro M. Colmanetti

Médico Radiologista CRM 5995 MT RQE 4585 MT

v1.0 Chave:<http://sistema.imaggi.com.br/validar.php?chave=957919953720505762287431099416>



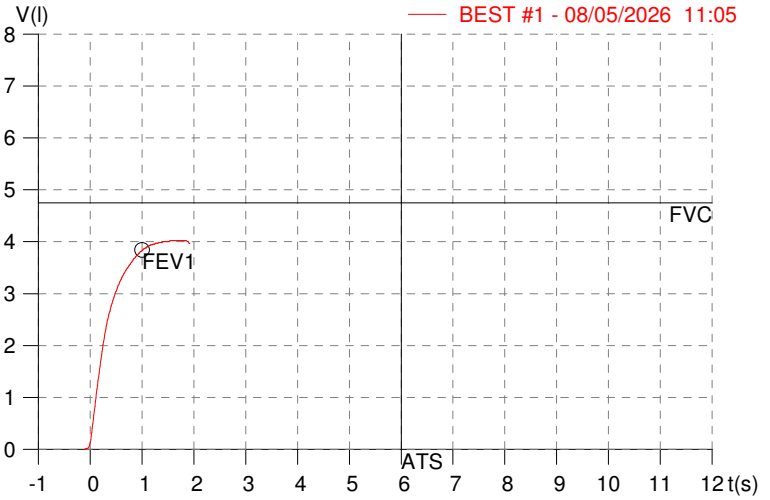
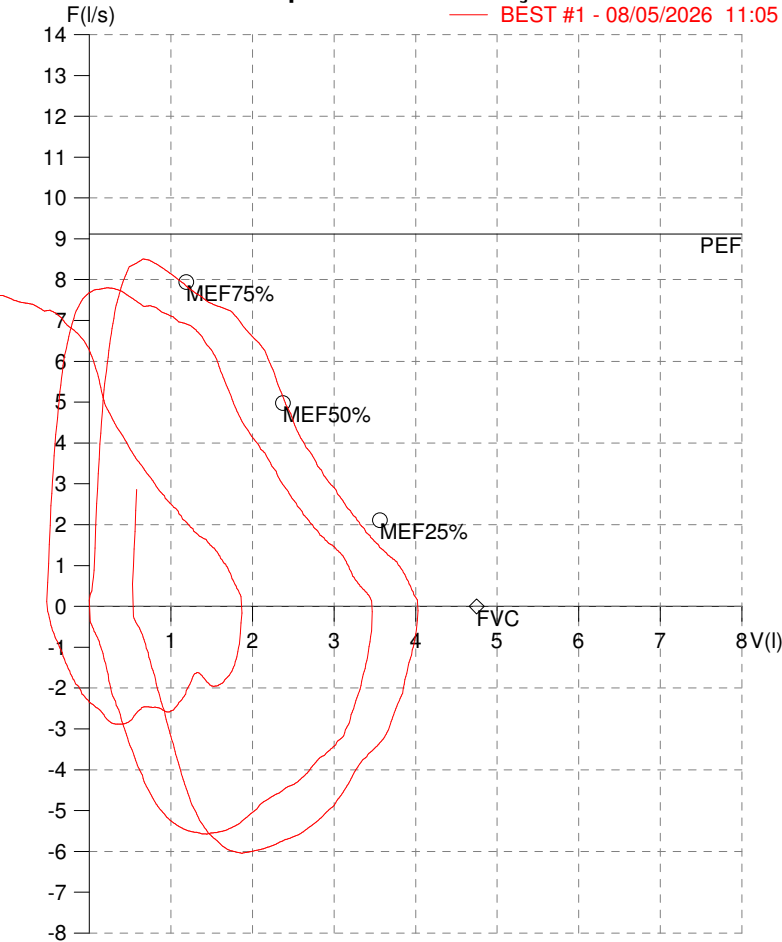
HISMET - MEDICINA DO TRABALHO
AV. GENERAL MELLO, 227. POÇÃO. CUIABÁ MT
Tel. (65)3321-7051

ID: 820050
Primeiro Nome: MARCOS ANDRE OLIVEIR
Sobrenome:
Data: 08/05/2026

Data de nascimento: 11/01/1979
Sexo : Macho
Peso (kg): 61.0
Altura (cm): 179.0

Capacidade Vital Forçada

— BEST #1 - 08/05/2026 11:05



Parâmetro	UM	Descrição	Prev.	BEST#1	% Prev.
Best FVC	l(btps)	Melhor Capacidade Vital Forçada	4.75	4.04	85.0
FVC	l(btps)	Capacidade Vital Forçada	4.75	4.04	85.0
FEV1	l(btps)	Volume Exp Forçada em 1 seg	3.84	3.83	99.6
PEF	l/sec	Pico de Fluxo expiratório	9.12	8.51	93.3
PIF	l/sec	Pico de Fluxo Inspiratório		6.04	
FEV1/FVC%	%	FEV1 em % da FVC	78.8	94.8	120.4
FEF25-75%	l/sec	Fluxo expiratório médio forçado	4.15	5.42	130.4
MEF75%	l/sec	Fluxo Exp Máx @ 25% FVC	7.94	8.16	102.7
MEF50%	l/sec	Fluxo Exp Máx @ 50% FVC	4.98	6.56	131.9
MEF25%	l/sec	Fluxo Exp Máx @ 75% FVC	2.11	2.83	134.3
FET100%	sec	Tempo de Expiração forçada		1.5	
PEFr	l/min	Pico de Fluxo expiratório (l/min)	547.2	510.4	93.3

Diagnóstico:
Espirometria normal

Impresso 08/05/2026

**IMAGGI CLINICA DE RADIOLOGIA POR IMAGEM**Avenida General Melo, N°227
Dom Aquino - Cuiabá - MT (65) 3055-5926

M5JN

**FOLHA DE LEITURA RADIOLOGICA — CLASSIFICAÇÃO INTERNACIONAL DE RADIOGRAFIAS DE PNEUMOCONIOSE - OIT**

Nome: MARCOS ANDRE OLIVEIRA DA SILVA RG: 90774388587-SSP Sexo: MASCULINO

Data Nasc.: 11/01/1979 CPF: 90774388587 Controle: NÃO INFORMADO Data 08/05/2026

Empresa: IMAGGI CLINICA DE RADIOLOGIA E DIAG POR Indicação: - Função: -

Raio-X digital: Sim NãoLeitura em negatoscópio: Sim Não1A - Qualidade técnica: 1 2 3 4
Comentário: null1B - Radiografia normal: Sim (finalizar a leitura) Não
(passe para a seção 2)2A - Alguma anormalidade de parênquima consistente de com pneumoconiose? Sim (complete 2B e 2C)
 Não (passe para a seção 3)**2B - Pequenas opacidades****2C - Grandes opacidades**

A) Formas e tamanhos	b) Zonas	C) Profusão
Primárias Secundárias	D E	0/- [] 0/0 [] 0/1 []
p [] s [] p [] s []	[] []	1/0 [] 1/1 [] 1/2 []
q [] t [] q [] t []	[] []	2/1 [] 2/2 [] 2/3 []
r [] u [] r [] u []	[] []	3/2 [] 3/3 [] 3/+ []

0 [] A [] B [] C []

3A - Alguma anormalidade pleural consistente com pneumoconiose? Sim (complete 3B, 3C e 3D)
 Não (passe para a seção 4)3B - Placas Sim Não

Local	Calcificação	Extensão da parede (combinado perfil e frontal)	Largura (opcional) (mínimo de 3mm para
Parede em perfil	0 [] D [] E []	0 [] D [] 1 [] 2 [] 3 []	D [] A [] B [] C []
Frontal	0 [] D [] E []	0 [] E [] 1 [] 2 [] 3 []	E [] A [] B [] C []
Diafragma	0 [] D [] E []	Até 1/4 da parede lateral = 1	Até 1/4 da parede lateral = 1
Outros locais	0 [] D [] E []	1/4 à 1/2 da parede lateral = 2	1/4 à 1/2 da parede lateral = 2
		> 1/2 da parede lateral = 3	> 1/2 da parede lateral = 3

3C - Obliteração do seio 0 [] D [] E []

3D - Espessamento pleural Sim Não

Local	Calcificação	Extensão da parede (combinado perfil e frontal)	Largura (opcional) (mínimo de 3mm para
Parede em perfil	0 [] D [] E []	0 [] D [] 1 [] 2 [] 3 []	D [] A [] B [] C []
Frontal	0 [] D [] E []	0 [] E [] 1 [] 2 [] 3 []	E [] A [] B [] C []
		Até 1/4 da parede lateral = 1	3 à 5 mm = a
		1/4 à 1/2 da parede lateral = 2	5 à 10 mm = b
		> 1/2 da parede lateral = 3	> 10 mm = c

4A - Outras anormalidades? Sim (complete 4B) Não (finalizar leitura)4B - Símbolos: (*) od: **Necessário um comentário.**

aa	at	ax	bu	ca	cg	cn	co	cp	cv	di	ef	em	es	fr	hi	ho	id	ih	kl	me	pa	pb	pi	px	ra	rp	tb	od
----	----	----	----	----	----	----	----	----	----	----	----	----	----	----	----	----	----	----	----	----	----	----	----	----	----	----	----	----

Descrição do item 4B: aa = Aorta aterosclerótica | at = Espessamento pleural apical significativo | ax = Coalescência de pequenas opacidades | bu = Bolhas | ca = Câncer | cg = Nódulos não pneumoconióticos calcificados | cn = Calcificação de pequenas opacidades pneumoconióticas | co = Anormalidade de forma e tamanho do coração | cp = Cor pulmonale | cv = Cavidade | di = Distorção significativa de estrutura intratorácica | ef = Derrame pleural | em = Enfisema | es = Calcificações em casca de ovo | fr = Fratura(s) de costela(s) recente(s) ou consolidada(s) | hi = Aumento de gânglios hilares e/ou mediastinais | ho = Faveolamento | id = Borda diafragmática mal definida | ih = Borda cardíaca mal definida | kl = Linhas septais (kerley) | me = Mesotelioma | od = Outras doenças | pa = Atelectasia laminar | pb — Banda(s) parenquimatosa(s) | pi = Espessamento pleural de cisura(s) interlobar(es) | px = Pneumotórax | ra = Atelectasia redonda | rp — Pneumoconiose reumatóide | tb = Tuberculose

4C - Comentários:

Belo Horizonte, sexta-feira, 8 de maio de
2026
14:01:02

Dr Ronaldo Zupo

CRM 13252