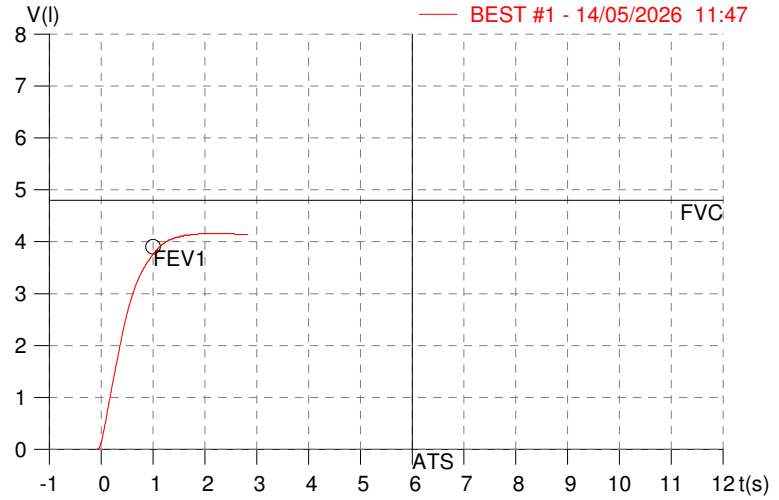
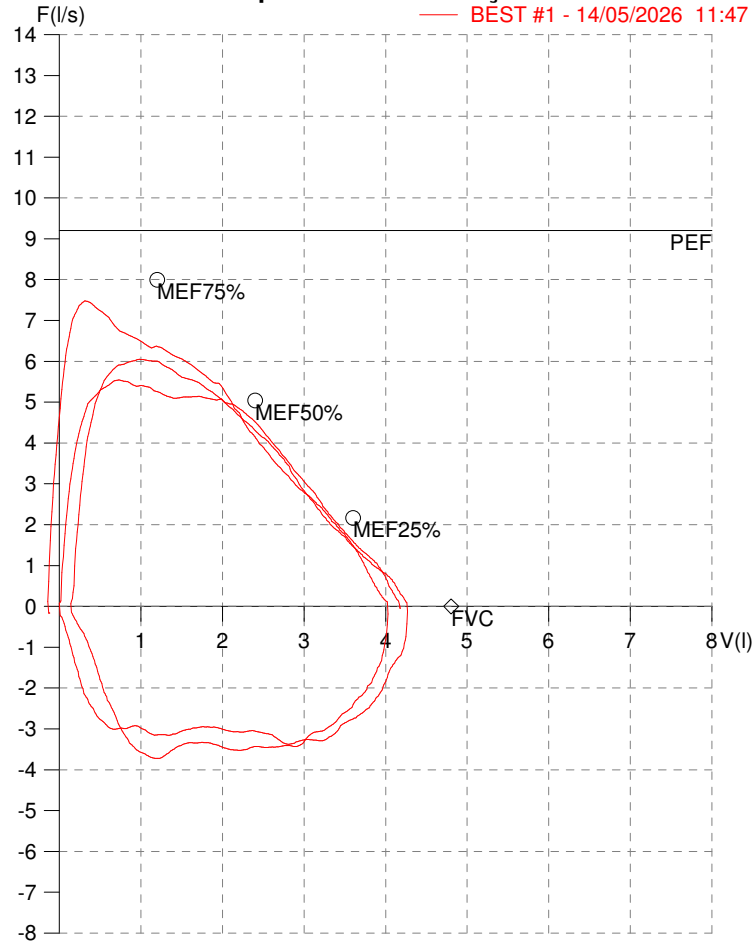


HISMET - MEDICINA DO TRABALHO
AV. GENERAL MELLO, 227. POÇÃO. CUIABÁ MT
Tel. (65)3321-7051

ID: 821383
Primeiro Nome: REINALDO VARGAS
Sobrenome: BORGES
Data: 14/05/2026

Data de nascimento: 02/09/1980
Sexo : Macho
Peso (kg): 96.0
Altura (cm): 179.0

Capacidade Vital Forçada



Dr Rafael Correa da Costa
 Médico - CRM/MT 8885
 Clínica Médica - RQE 6747
 Médico do Trabalho - RQE 6179
 Hismet - Medicina do Trabalho - 65-3321 7051

Parâmetro	UM	Descrição	Prev.	BEST#1	% Prev.
Best FVC	l(btps)	Melhor Capacidade Vital Forçada	4.80	4.18	87.0
FVC	l(btps)	Capacidade Vital Forçada	4.80	4.18	87.0
FEV1	l(btps)	Volume Exp Forçada em 1 seg	3.90	3.75	96.1
PEF	l/sec	Pico de Fluxo expiratório	9.21	5.55	60.2
FEV1/FVC%	%	FEV1 em % da FVC	79.1	89.8	113.5
FEF25-75%	l/sec	Fluxo expiratório médio forçado	4.24	4.37	103.1
MEF75%	l/sec	Fluxo Exp Máx @ 25% FVC	8.00	5.39	67.4
MEF50%	l/sec	Fluxo Exp Máx @ 50% FVC	5.04	4.96	98.4
MEF25%	l/sec	Fluxo Exp Máx @ 75% FVC	2.16	2.75	127.2
FET100%	sec	Tempo de Expiração forçada		1.9	
PEFr	l/min	Pico de Fluxo expiratório (l/min)	552.3	332.7	60.2

Diagnóstico:
 Espirometria normal

Impresso 14/05/2026

**IMAGGI CLINICA DE RADIOLOGIA POR IMAGEM**Avenida General Melo, Nº227
Dom Aquino - Cuiabá - MT (65) 3055-5926

ISLM

**FOLHA DE LEITURA RADIOLÓGICA — CLASSIFICAÇÃO INTERNACIONAL DE RADIOGRAFIAS DE PNEUMOCONIOSE - OIT**

Nome: REINALDO VARGAS BORGES

RG: 13065670-SSP MT

Sexo: MASCULINO

Data Nasc.: 02/09/1980

CPF: 70422672149

Controle: NÃO INFORMADO

Data

14/05/2026

Empresa: IMAGGI CLINICA DE RADIOLOGIA E DIAG POR

Indicação: -

Função: -

Raio-X digital: Sim NãoLeitura em negatoscópio: Sim Não1A - Qualidade técnica: 1 2 3 4

Comentário: null

1B - Radiografia normal: Sim (finalizar a leitura) Não
(passe para a seção 2)2A - Alguma anormalidade de parênquima consistente de com pneumoconiose? Sim (complete 2B e 2C)
 Não (passe para a seção 3)**2B - Pequenas opacidades**

A) Formas e tamanhos	b) Zonas	C) Profusão
Primárias Secundárias	D E	0/- [] 0/0 [] 0/1 []
p [] s [] p [] s []	[] []	1/0 [] 1/1 [] 1/2 []
q [] t [] q [] t []	[] []	2/1 [] 2/2 [] 2/3 []
r [] u [] r [] u []	[] []	3/2 [] 3/3 [] 3/+ []

2C - Grandes opacidades

0 [] A [] B [] C []

3A - Alguma anormalidade pleural consistente com pneumoconiose? Sim (complete 3B, 3C e 3D)
 Não (passe para a seção 4)3B - Placas Sim Não

Local	Calcificação	Extensão da parede (combinado perfil e frontal)	Largura (opcional) (mínimo de 3mm para
Parede em perfil	0 [] D [] E []	0 [] D [] 1 [] 2 [] 3 []	D [] A [] B [] C []
Frontal	0 [] D [] E []	0 [] E [] 1 [] 2 [] 3 []	E [] A [] B [] C []
Diafragma	0 [] D [] E []	Até 1/4 da parede lateral = 1	Até 1/4 da parede lateral = 1
Outros locais	0 [] D [] E []	1/4 à 1/2 da parede lateral = 2	1/4 à 1/2 da parede lateral = 2
		> 1/2 da parede lateral = 3	> 1/2 da parede lateral = 3

3C - Obliteração do seio 0 [] D [] E []

3D - Espessamento pleural Sim Não

Local	Calcificação	Extensão da parede (combinado perfil e frontal)	Largura (opcional) (mínimo de 3mm para
Parede em perfil	0 [] D [] E []	0 [] D [] 1 [] 2 [] 3 []	D [] A [] B [] C []
Frontal	0 [] D [] E []	0 [] E [] 1 [] 2 [] 3 []	E [] A [] B [] C []
		Até 1/4 da parede lateral = 1	3 à 5 mm = a
		1/4 à 1/2 da parede lateral = 2	5 à 10 mm = b
		> 1/2 da parede lateral = 3	> 10 mm = c

4A - Outras anormalidades? Sim (complete 4B) Não (finalizar leitura)4B - Símbolos: (*) od: **Necessário um comentário.**

aa	at	ax	bu	ca	cg	cn	co	cp	cv	di	ef	em	es	fr	hi	ho	id	ih	kl	me	pa	pb	pi	px	ra	rp	tb	od
----	----	----	----	----	----	----	----	----	----	----	----	----	----	----	----	----	----	----	----	----	----	----	----	----	----	----	----	----

Descrição do item 4B: aa = Aorta aterosclerótica | at = Espessamento pleural apical significativo | ax = Coalescência de pequenas opacidades | bu = Bolhas | ca = Câncer | cg = Nódulos não pneumoconióticos calcificados | cn = Calcificação de pequenas opacidades pneumoconióticas | co = Anormalidade de forma e tamanho do coração | cp = Cor pulmonale | cv = Cavidade | di = Distorção significativa de estrutura intratorácica | ef = Derrame pleural | em = Enfisema | es = Calcificações em casca de ovo | fr = Fratura(s) de costela(s) recente(s) ou consolidada(s) | hi = Aumento de gânglios hilares e/ou mediastinais | ho = Faveolamento | id = Borda diafragmática mal definida | ih = Borda cardíaca mal definida | kl = Linhas septais (kerley) | me = Mesotelioma | od = Outras doenças | pa = Atelectasia laminar | pb — Banda(s) parenquimatosa(s) | pi = Espessamento pleural de cisura(s) interlobar(es) | px = Pneumotórax | ra = Atelectasia redonda | rp — Pneumoconiose reumatóide | tb = Tuberculose

4C - Comentários:

Belo Horizonte, quinta-feira, 14 de maio de
2026
15:00:31

Dr Ronaldo Zupo

CRM 13252