

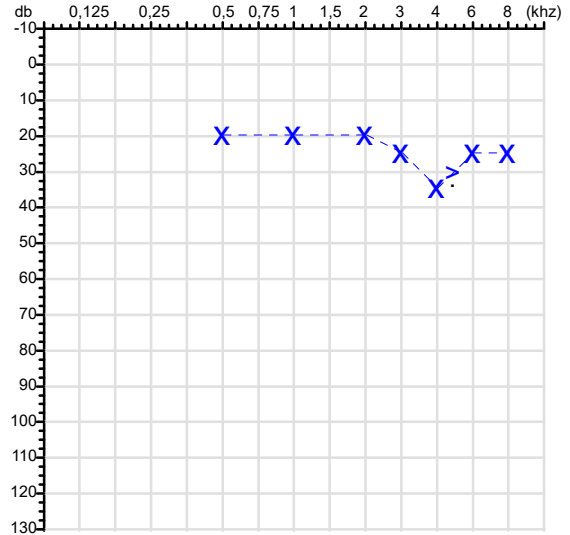
CPF :872.397.601-20	Paciente :Izael da Silva Silveira	RG :12471186/SSP MT
CNPJ :03.819.157/0011-03	Razão :F2 SERVICOS LTDA	
Nascimento :14/03/1979	Idade : 47 anos	
Motivo :Complementar	Setor :GERAL	
Reposuo :14h	Função :AUXILIAR DE RECICLAGEM	
Data do Exame : 15/05/2026		

Orelha Direita



Audiometria

Orelha Esquerda



Aérea

Khz	0,25	0,5	1	2	3	4	6	8
OD db	NDG	20	15	20	20	25	25	20

Khz	0,25	0,5	1	2	3	4	6	8
OE db	NDG	20	20	20	25	35	25	25

Óssea

Khz	0,25	0,5	1	2	3	4	6
OD db	NDG	NDG	NDG	NDG	NDG	NDG	NDG

Khz	0,25	0,5	1	2	3	4	6
OE db	NDG	NDG	NDG	NDG	NDG	30	NDG

Médias Tritonais

Khz	0,5	1	2	=	3	4	6	=
OD db	20	15	20	18	20	25	25	23

Khz	0,5	1	2	=	3	4	6	=
OE db	20	20	20	20	25	35	25	28

Laudo Clínico OD

Audição normal

Laudo Clínico OE

Alteração auditiva neurosensorial com configuração em entalhe

Classificações: tipo de perda auditiva (Silman e Silvermam - 1997), grau de perda auditiva média 500khz, 1000khz e 2000khz (Lloyd e Kaplan - 1978) e configuração audiométrica (Silman e Silverman - 1997 - adaptada de Carhart, 1945 e Lloyd e Kaplan, 1978)

Classificações: tipo de perda auditiva (Silman e Silvermam - 1997), grau de perda auditiva média 500khz, 1000khz e 2000khz (Lloyd e Kaplan - 1978) e configuração audiométrica (Silman e Silverman - 1997 - adaptada de Carhart, 1945 e Lloyd e Kaplan, 1978)

Emanuel Sempio
Fonoaudiólogo
Audiologia Clínica e Ocupacional
CRFa/ 5-5297-8

Emanuel Sempio
Fonoaudiólogo
CRFa 5 - 5297 - 8

Assinatura eletrônica :E46920A894D37A3A308015E13C084A1F
Para validar a assinatura : <https://sistema.hismet.com.br/validacao.php>

Izael da Silva Silveira

** Assinado por biometria **

Modelo do Audiometro :AS-60 - AUDITEC
Última Aferição :12/08/2025

Nome	Izabel da Silva Silveira		ID1	821581	Sexo	Masculino	Idade	47,1	Peso (kg)	85,00	Altura (cm)	173,0
Agrupamento	--	D.O.B.	14/03/1979	--	BMI (kg/m2)	28,4	Fumante	Não	Anos de Tabag...	--	Cig/Dia	--
Técnico	--	Médico	--	--	Classe 2	--	Etnia	--	Outros/Não Especificado			

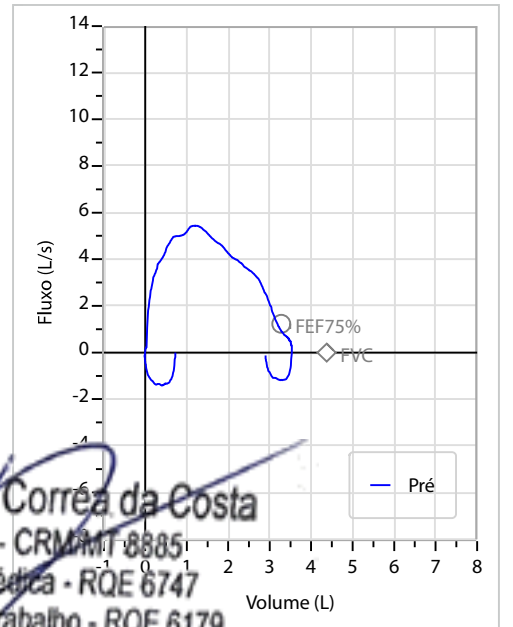
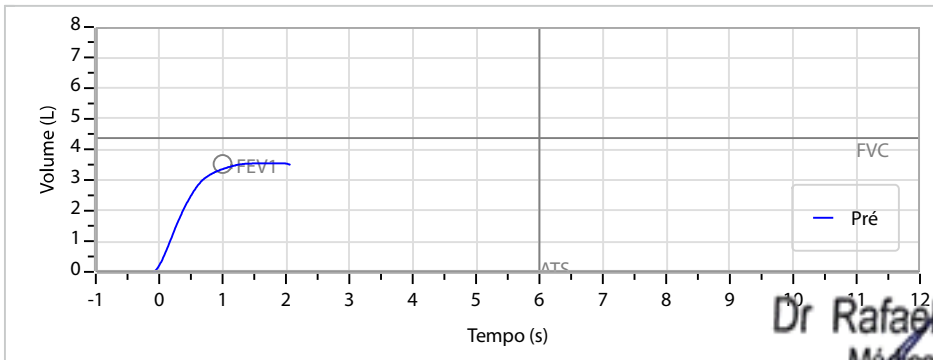
Interpretação

O indivíduo tem uma relação FEV1/FVC% de 94,6% e um valor FVC de 3,56 L que estão dentro dos limites normais. Os resultados do teste indicam uma ESPIROMETRIA NORMAL

Assinatura: _____

CAPACIDADE VITAL FORÇADA	Imprimir Resultado dos testes	Definir previsão	Posição do Teste
	09:04	GLI	SENTADO

	Meas.	Pred	% Pred	z score
FVC	L 3,56	4,37	81	
FEV1	L 3,36	3,52	96	
FEV1/FVC%	% 94,6	80,7	117	
FEV1/Vcmax%	% 94,6	80,7	117	



Dr Rafael Correa da Costa
 Médico - CRM/MT 8885
 Clínica Médica - RQE 6747
 Médico do Trabalho - RQE 6179
 Hismet - Medicina do Trabalho - 65-3321 7051



IMAGGI CLINICA DE RADIOLOGIA POR IMAGEM

Avenida General Melo, N°227
Dom Aquino - Cuiabá - MT (65) 3055-5926

R1NV



FOLHA DE LEITURA RADIOLOGICA — CLASSIFICAÇÃO INTERNACIONAL DE RADIOGRAFIAS DE PNEUMOCONIOSE - OIT

Nome: Izael da Silva Silveira

RG: 12471186-SSP MT

Sexo: MASCULINO

Data Nasc.: 14/03/1979

CPF: 87239760120

Controle: NÃO INFORMADO

Data

15/05/2026

Empresa: IMAGGI CLINICA DE RADIOLOGIA E DIAG POR

Indicação: -

Função: -

Raio-X digital: Sim Não

Leitura em negatoscópio: Sim Não

1A - Qualidade técnica: 1 2 3 4

Comentário: null

1B - Radiografia normal: Sim (finalizar a leitura) Não (passe para a seção 2)

2A - Alguma anormalidade de parênquima consistente de com pneumoconiose? Sim (complete 2B e 2C) Não (passe para a seção 3)

2B - Pequenas opacidades

A) Formas e tamanhos	b) Zonas	C) Profusão
Primárias Secundárias	D E	0/- [] 0/0 [] 0/1 []
p [] s [] p [] s []	[] []	1/0 [] 1/1 [] 1/2 []
q [] t [] q [] t []	[] []	2/1 [] 2/2 [] 2/3 []
r [] u [] r [] u []	[] []	3/2 [] 3/3 [] 3/+ []

2C - Grandes opacidades

0 [] A [] B [] C []

3A - Alguma anormalidade pleural consistente com pneumoconiose? Sim (complete 3B, 3C e 3D) Não (passe para a seção 4)

3B - Placas Sim Não

Local	Calcificação	Extensão da parede (combinado perfil e frontal)	Largura (opcional) (mínimo de 3mm para
Parede em perfil	0 [] D [] E []	0 [] D [] 1 [] 2 [] 3 []	D [] A [] B [] C []
Frontal	0 [] D [] E []	0 [] E [] 1 [] 2 [] 3 []	E [] A [] B [] C []
Diafragma	0 [] D [] E []	Até 1/4 da parede lateral = 1	Até 1/4 da parede lateral = 1
Outros locais	0 [] D [] E []	1/4 à 1/2 da parede lateral = 2	1/4 à 1/2 da parede lateral = 2
		> 1/2 da parede lateral = 3	> 1/2 da parede lateral = 3

3C - Obliteração do seio 0 [] D [] E []

3D - Espessamento pleural Sim Não

Local	Calcificação	Extensão da parede (combinado perfil e frontal)	Largura (opcional) (mínimo de 3mm para
Parede em perfil	0 [] D [] E []	0 [] D [] 1 [] 2 [] 3 []	D [] A [] B [] C []
Frontal	0 [] D [] E []	0 [] E [] 1 [] 2 [] 3 []	E [] A [] B [] C []
		Até 1/4 da parede lateral = 1	3 à 5 mm = a
		1/4 à 1/2 da parede lateral = 2	5 à 10 mm = b
		> 1/2 da parede lateral = 3	> 10 mm = c

4A - Outras anormalidades? Sim (complete 4B) Não (finalizar leitura)

4B - Símbolos: (*) od: **Necessário um comentário.**

aa	at	ax	bu	ca	cg	cn	co	cp	cv	di	ef	em	es	fr	hi	ho	id	ih	kl	me	pa	pb	pi	px	ra	rp	tb	od
----	----	----	----	----	----	----	----	----	----	----	----	----	----	----	----	----	----	----	----	----	----	----	----	----	----	----	----	----

Descrição do item 4B: aa = Aorta aterosclerótica | at = Espessamento pleural apical significativo | ax = Coalescência de pequenas opacidades | bu = Bolhas | ca = Câncer | cg = Nódulos não pneumoconióticos calcificados | cn = Calcificação de pequenas opacidades pneumoconióticas | co = Anormalidade de forma e tamanho do coração | cp = Cor pulmonale | cv = Cavidade | di = Distorção significativa de estrutura intratorácica | ef = Derrame pleural | em = Enfisema | es = Calcificações em casca de ovo | fr = Fratura(s) de costela(s) recente(s) ou consolidada(s) | hi = Aumento de gânglios hilares e/ou mediastinais | ho = Faveolamento | id = Borda diafragmática mal definida | ih = Borda cardíaca mal definida | kl = Linhas septais (kerley) | me = Mesotelioma | od = Outras doenças | pa = Atelectasia laminar | pb — Banda(s) parenquimatosa(s) | pi = Espessamento pleural de cisura(s) interlobar(es) | px = Pneumotórax | ra = Atelectasia redonda | rp — Pneumoconiose reumatóide | tb = Tuberculose

4C - Comentários:

Belo Horizonte, sexta-feira, 15 de maio de 2026
12:30:31

Dr Ronaldo Zupo

CRM 13252