



Cod.: 582929	Paciente: <b>Marcos Antonio Giangareli</b>	Sexo: Masculino	Idade: 52 (A)
Atendido em: 18/05/2026	Profissional Solicitante: Dr.(a) Rafael Correa da Costa	Cadastro de Pessoas Físicas: CPF: 52245209168	Convênio: Hismet

## HEMOGRAMA

Método: Automação XNL550 Material: PLASMA EDTA Coletado em: 18/05/2026 Liberado em: 18/05/2026 10:30

### Eritrograma

Valores de Referência

Hemácias em milhões/ mm <sup>3</sup> .....:	<b>4,83</b>	4,30 a 5,70/mm <sup>3</sup>
Hemoglobina em g/dL.....:	<b>14,5</b>	13,5 a 17,5g/dL
Hematócrito em %.....:	<b>41,4</b>	39,0 a 50,0%
Vol. Glob. Média em fl.....:	<b>85,7</b>	80,0 a 95,0fl
Hem. Glob. Média em pg.....:	<b>30,0</b>	26,0 a 34,0pg
C.H. Glob. Média em g/dL.....:	<b>35,0</b>	31,0 a 36,0g/dL
RDW.....:	<b>12,2</b>	11,0 a 15,0%

### Leucograma

Leucócitos.....:	<b>6.500/mm<sup>3</sup></b>	3.500 a 10.000/mm <sup>3</sup>
Neutrófilos.....:	<b>58,8%</b>	<b>3.822/mm<sup>3</sup></b> 50 a 70 2000 a 7000
Blastos.....:	<b>0,0%</b>	<b>0/mm<sup>3</sup></b> 0 0
Promielocitos.....:	<b>0,0%</b>	<b>0/mm<sup>3</sup></b> 0 0
Mielocitos.....:	<b>0,0%</b>	<b>0/mm<sup>3</sup></b> 0 0
Metamielocitos.....:	<b>0,0%</b>	<b>0/mm<sup>3</sup></b> 0 0
Bastões.....:	<b>0,0%</b>	<b>0/mm<sup>3</sup></b> 0 a 6 0 a 600
Segmentados.....:	<b>58,8%</b>	<b>3.822/mm<sup>3</sup></b> 50 a 70 2000 a 7000
Eosinófilos.....:	<b>0,9%</b>	<b>59/mm<sup>3</sup></b> 2 a 4 80 a 600
Basófilos.....:	<b>0,3%</b>	<b>20/mm<sup>3</sup></b> 0 a 2 0 a 200
Linfócitos típicos....:	<b>32,6%</b>	<b>2.119/mm<sup>3</sup></b> 25 a 35 1000 a 3500
Linfócitos atípicos...:	<b>0,0%</b>	<b>0/mm<sup>3</sup></b> 0 0
Monócitos.....:	<b>7,4%</b>	<b>481/mm<sup>3</sup></b> 2 a 10 400 a 1000

### Plaquetas

Plaquetas.....:	<b>193.000/mm<sup>3</sup></b>	150.000 a 450.000/mm <sup>3</sup>
VPM.....:	<b>10,0/fl</b>	6,7 a 10,0fl
Plaquetócrito.....:	<b>0,190%</b>	0,100 a 0,500%
PDW.....:	<b>10,5</b>	15,0 a 17,9%

Dra. Julia Cristina da Silva  
Biomédica  
CRBM - 24963

A interpretação de qualquer teste com finalidade diagnóstica ou prognóstica depende de avaliação conjunta dos dados clínicos e da história médica do paciente.

Responsável Técnico: Bruno Bini Napoleão - CREM 2121

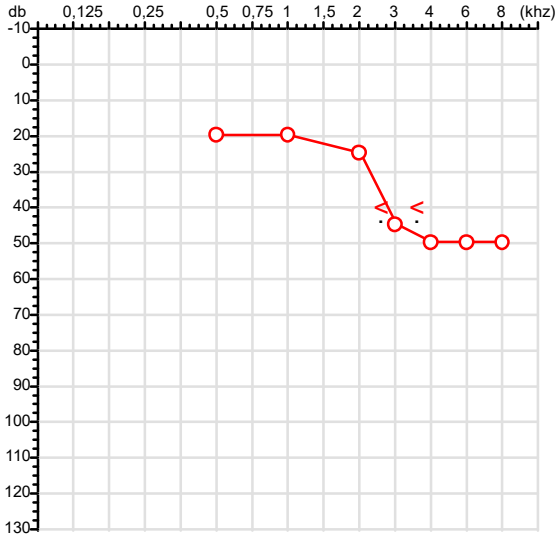
Endereço: Av. General Vale, 350, Bandeirantes.

Telefone: 65-99295 3662

CNES: 3055612

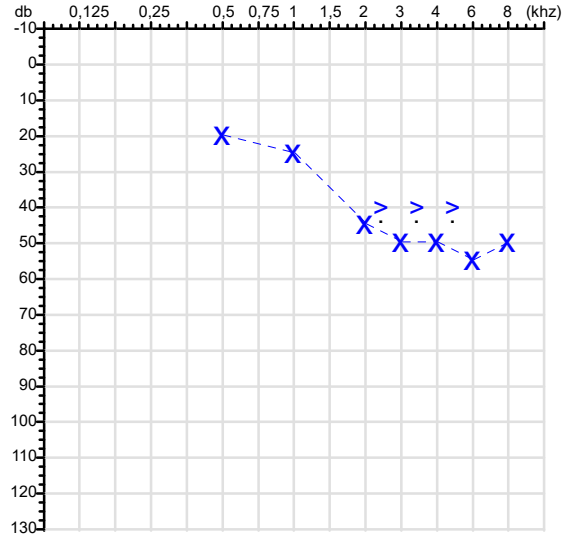
CPF :522.452.091-68	Paciente :Marcos Antonio Giangareli	RG :/
CNPJ : 15.178.172/0001-27	Razão :EXPRESSO ITAMARATI S.A.	
Nascimento :04/10/1973	Idade : 52 anos	
Motivo :Admissional	Setor :GERAL	
Reposou :14h	Função :MECANICO SEMI PLENO	
Data do Exame : 18/05/2026		

**Orelha Direita**



**Audiometria**

**Orelha Esquerda**



**Aérea**

Khz	0,25	0,5	1	2	3	4	6	8
OD db	NDG	20	20	25	45	50	50	50

Khz	0,25	0,5	1	2	3	4	6	8
OE db	NDG	20	25	45	50	50	55	50

**Ossea**

Khz	0,25	0,5	1	2	3	4	6
OD db	NDG	NDG	NDG	NDG	40	40	NDG

Khz	0,25	0,5	1	2	3	4	6
OE db	NDG	NDG	NDG	40	40	40	NDG

**Médias Tritonais**

Khz	0,5	1	2	=	3	4	6	=
OD db	20	20	25	22	45	50	50	48

Khz	0,5	1	2	=	3	4	6	=
OE db	20	25	45	30	50	50	55	52

**Laudo Clínico OD**  
 Alteração auditiva neurossensorial com configuração descendente acentuada

**Laudo Clínico OE**  
 Perda auditiva neurossensorial de grau leve com configuração descendente acentuada

Classificações: tipo de perda auditiva (Silman e Silvermam - 1997), grau de perda auditiva média 500khz, 1000khz e 2000khz (Lloyd e Kaplan - 1978) e configuração audiométrica (Silman e Silverman - 1997 - adaptada de Carhart, 1945 e Lloyd e Kaplan, 1978)

Classificações: tipo de perda auditiva (Silman e Silvermam - 1997), grau de perda auditiva média 500khz, 1000khz e 2000khz (Lloyd e Kaplan - 1978) e configuração audiométrica (Silman e Silverman - 1997 - adaptada de Carhart, 1945 e Lloyd e Kaplan, 1978)

*Emanuel Sempio*  
 Fonoaudiólogo  
 Audiologia Clínica e Ocupacional  
 CRFa, 5-5297-8

Emanuel Sempio  
 Fonoaudiólogo  
 CRFa 5 - 5297 - 6  
 Assinatura eletrônica :29310D6F9F0E0855BCA44230A19745B3  
 Para validar a assinatura : <https://sistema.hismet.com.br/validacao.php>

*Marcos Antonio Giangareli*

**\*\* Assinado por biometria \*\***

Modelo do Audiometro :AVS500 - VIBRASOM  
 Última Aferição :12/08/2025



# IMAGGI CLINICA DE RADIOLOGIA POR IMAGEM

Avenida General Melo, Nº227  
Dom Aquino - Cuiabá - MT (65) 3055-5926

2SX5



## FOLHA DE LEITURA RADIOLOGICA — CLASSIFICAÇÃO INTERNACIONAL DE RADIOGRAFIAS DE PNEUMOCONIOSE - OIT

Nome: Marcos Antonio Giangareli RG: NÃO INFORMADO Sexo: MASCULINO

Data Nasc.: 04/10/1973 CPF: 52245209168 Controle: NÃO INFORMADO Data 18/05/2026

Empresa: IMAGGI CLINICA DE RADIOLOGIA E DIAG POR Indicação: - Função: -

Raio-X digital:  Sim  Não Leitura em negatoscópio:  Sim  Não

1A - Qualidade técnica:  1  2  3  4  
Comentário: null 1B - Radiografia normal:  Sim (finalizar a leitura)  Não (passe para a seção 2)

2A - Alguma anormalidade de parênquima consistente de com pneumoconiose?  Sim (complete 2B e 2C)  Não (passe para a seção 3)

### 2B - Pequenas opacidades

A) Formas e tamanhos		b) Zonas		C) Profusão	
Primárias	Secundárias	D	E	0/- [ ]	0/0 [ ]
0/1 [ ]				0/1 [ ]	0/1 [ ]
p [ ]	s [ ]			1/0 [ ]	1/1 [ ]
				1/2 [ ]	1/2 [ ]
q [ ]	t [ ]			2/1 [ ]	2/2 [ ]
				2/3 [ ]	2/3 [ ]
r [ ]	u [ ]			3/2 [ ]	3/3 [ ]
				3/+ [ ]	3/+ [ ]

### 2C - Grandes opacidades

0 [ ] A [ ] B [ ] C [ ]

3A - Alguma anormalidade pleural consistente com pneumoconiose?  Sim (complete 3B, 3C e 3D)  Não (passe para a seção 4)

3B - Placas  Sim  Não

Local	Calcificação	Extensão da parede (combinado perfil e frontal)	Largura (opcional) (mínimo de 3mm para
Parede em perfil	0 [ ] D [ ] E [ ]	0 [ ] D [ ] 1 [ ] 2 [ ] 3 [ ]	D [ ] A [ ] B [ ] C [ ]
Frontal	0 [ ] D [ ] E [ ]	0 [ ] E [ ] 1 [ ] 2 [ ] 3 [ ]	E [ ] A [ ] B [ ] C [ ]
Diafragma	0 [ ] D [ ] E [ ]	Até 1/4 da parede lateral = 1	Até 1/4 da parede lateral = 1
Outros locais	0 [ ] D [ ] E [ ]	1/4 à 1/2 da parede lateral = 2	1/4 à 1/2 da parede lateral = 2
		> 1/2 da parede lateral = 3	> 1/2 da parede lateral = 3

3C - Obliteração do seio 0 [ ] D [ ] E [ ]

3D - Espessamento pleural  Sim  Não

Local	Calcificação	Extensão da parede (combinado perfil e frontal)	Largura (opcional) (mínimo de 3mm para
Parede em perfil	0 [ ] D [ ] E [ ]	0 [ ] D [ ] 1 [ ] 2 [ ] 3 [ ]	D [ ] A [ ] B [ ] C [ ]
Frontal	0 [ ] D [ ] E [ ]	0 [ ] E [ ] 1 [ ] 2 [ ] 3 [ ]	E [ ] A [ ] B [ ] C [ ]
		Até 1/4 da parede lateral = 1	3 à 5 mm = a
		1/4 à 1/2 da parede lateral = 2	5 à 10 mm = b
		> 1/2 da parede lateral = 3	> 10 mm = c

4A - Outras anormalidades?  Sim (complete 4B)  Não (finalizar leitura)

4B - Símbolos: (\*) od: Necessário um comentário.

aa	at	ax	bu	ca	cg	cn	co	cp	cv	di	ef	em	es	fr	hi	ho	id	ih	kl	me	pa	pb	pi	px	ra	rp	tb	od
----	----	----	----	----	----	----	----	----	----	----	----	----	----	----	----	----	----	----	----	----	----	----	----	----	----	----	----	----

Descrição do item 4B: aa = Aorta aterosclerótica | at = Espessamento pleural apical significativo | ax = Coalescência de pequenas opacidades | bu = Bolhas | ca = Câncer | cg = Nódulos não pneumoconióticos calcificados | cn = Calcificação de pequenas opacidades pneumoconióticas | co = Anormalidade de forma e tamanho do coração | cp = Cor pulmonale | cv = Cavidade | di = Distorção significativa de estrutura intratorácica | ef = Derrame pleural | em = Enfisema | es = Calcificações em casca de ovo | fr = Fratura(s) de costela(s) recente(s) ou consolidada(s) | hi = Aumento de gânglios hilares e/ou mediastinais | ho = Faveolamento | id = Borda diafragmática mal definida | ih = Borda cardíaca mal definida | kl = Linhas septais (kerley) | me = Mesotelioma | od = Outras doenças | pa = Atelectasia laminar | pb — Banda(s) parenquimatosa(s) | pi = Espessamento pleural de cisura(s) interlobar(es) | px = Pneumotórax | ra = Atelectasia redonda | rp — Pneumoconiose reumatóide | tb = Tuberculose

4C - Comentários:

Belo Horizonte, segunda-feira, 18 de maio  
de 2026  
17:07:01

Dr Ronaldo Zupo

CRM 13252

Protocolo:2605181017519

Data:18/05/2026

Paciente:Marcos Antonio Giangareli

Nasc.:04/10/1973 RG :-

CPF:52245209168

Exame :RX COLUNA LOMBO SACRA AP / PERFIL

### Resultado

CORPOS VERTEBRAIS VISUALIZADOS COM MORFOLOGIA E TEXTURA HABITUAIS.  
APÓFISES ESPINHOSAS, TRANSVERSAS E PEDÍCULOS SEM ANORMALIDADES.  
TRANSIÇÃO LOMBOSSACRA DE ASPECTO NORMAL.  
ESPAÇOS DISCAIS DENTRO DOS LIMITES DA NORMALIDADE.  
AUSÊNCIA DE ASSIMETRIAS EVIDENTES OU ESCOLIOSE DA COLUNA.  
OSTEOFITOS MARGINAIS INCIPIENTES EM CORPOS VERTEBRAIS.  
LINHA DE PESO PROJETADO ANTERIOR A BASE DO SACRO.  
ALTERAÇÕES DEGENERATIVAS DAS INTERAPOFISÁRIAS EM L4-L5 E L5-S1.



---

Dr. Leandro M. Colmanetti

Médico Radiologista CRM 5995 MT RQE 4585 MT

v1.0 Chave:<http://sistema.imaggi.com.br/validar.php?chave=553915128441552623169783180221>



Nome	Marcos Antonio Giangareli		ID1	821893	Sexo	Masculino	Idade	52,6	Peso (kg)	65,00	Altura (cm)	175,0	
Agrupamento	--	D.O.B.	04/10/1973	ID2	--	BMI (kg/m2)	21,2	Fumante	Sim	Anos de Tabag...	30	Cig/Dia	40
Técnico	--	Médico	--	--	--	Classe 2	--	Etnia	--	Outros/Não Especificado			

### Interpretação

O indivíduo tem uma relação FEV1/FVC% de 94,3% que está dentro do limite normal e um valor FVC de 3,31 L que está abaixo de LLN. Os resultados do teste indicam uma POSSÍVEL RESTRIÇÃO.

Assinatura: \_\_\_\_\_

<b>CAPACIDADE VITAL FORÇADA</b>	Imprimir Resultado dos testes	Definir previsão	Posição do Teste
	09:51	GLI	SENTADO

	Meas.	Pred	% Pred	z score
FVC	L 3,31	4,35	76	
FEV1	L 3,12	3,46	90	
FEV1/FVC%	% 94,3	79,7	118	
FEV1/Vcmax%	% 94,3	79,7	118	

