



ATESTADO DE ACUIDADE VISUAL

CNPJ : 77591402000132 Fantasia : CONSTRUTORA J.L.
Razão Social : JOTA ELE CONSTRUÇOES CIVIS S/A
Endereço : R CORONEL PEDRO SCHERER N.º 222 Complemento :
Cidade / UF : CURITIBA / PR CEP : 80050470

Funcionário

Nome : Jailson Otaviano da Silva Setor: OPERACIONAL
CPF : 03060192308 Cargo: SOLDADOR
RG : / Nascimento: 16/10/1987

Ficha de Acuidade Visual

Longe

Método de avaliação : Escala Optométrica de Snellen

SEM CORREÇÃO

OD: 20/10

OE: 20/10

COM CORREÇÃO

OD: /

OE: /

Perto

Método de avaliação : Tabela de Jaeger

CORREÇÃO : NÃO

RESULTADO OLHO DIREITO : J1

RESULTADO OLHO ESQUERDO : J1

Teste Cromático

Visão Cromatica: NORMAL

Usa lente/óculos: Não

Resultado: NORMAL

Cuiabá 19 de maio de 2026

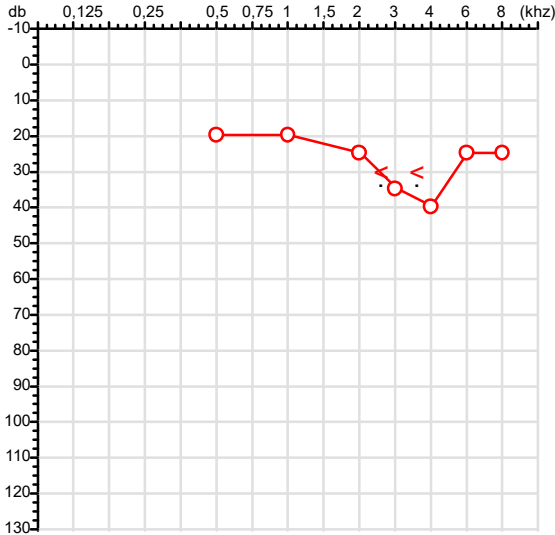
Dr. João Batista de Almeida
Médico
CRM-MT 15709

Dr. João Batista de Almeida Junior
CRM-MT 15709
NIS 269.85078.64-6

Autenticação Assinatura :F6D2847F44C18661FDDD1BEC5CE39DEC
Para validar a assinatura : <https://sistema.hismet.com.br/validacao.php>

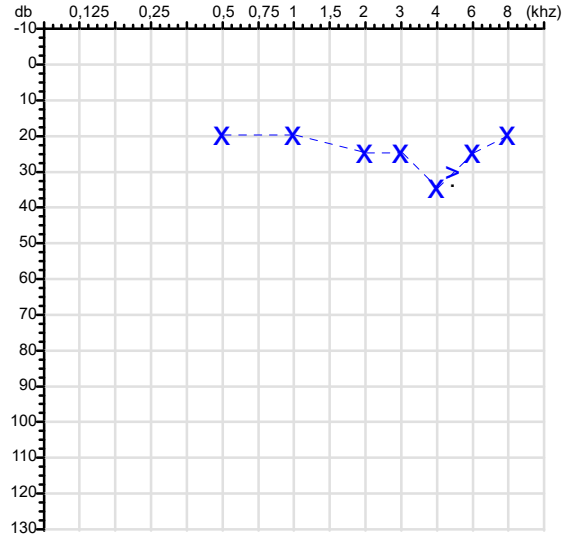
CPF :030.601.923-08	Paciente :Jailson Otaviano da Silva	RG :/
CNPJ :77.591.402/0001-32	Razão :JOTA ELE CONSTRUcoes CIVIS S/A	
Nascimento :16/10/1987	Idade : 38 anos	
Motivo :Demissional	Setor :OPERACIONAL	
Reposuo :14h	Função :SOLDADOR	
Data do Exame : 19/05/2026		

Orelha Direita



Audiometria

Orelha Esquerda



Aérea

Khz	0,25	0,5	1	2	3	4	6	8
OD db	NDG	20	20	25	35	40	25	25

Khz	0,25	0,5	1	2	3	4	6	8
OE db	NDG	20	20	25	25	35	25	20

Ossea

Khz	0,25	0,5	1	2	3	4	6
OD db	NDG	NDG	NDG	NDG	30	30	NDG

Khz	0,25	0,5	1	2	3	4	6
OE db	NDG	NDG	NDG	NDG	NDG	30	NDG

Médias Tritonais

Khz	0,5	1	2	=	3	4	6	=
OD db	20	20	25	22	35	40	25	33

Khz	0,5	1	2	=	3	4	6	=
OE db	20	20	25	22	25	35	25	28

Laudo Clínico OD

Alteração auditiva neurossensorial com configuração em entalhe

Laudo Clínico OE

Alteração auditiva neurossensorial com configuração em entalhe

Classificações: tipo de perda auditiva (Silman e Silvermam - 1997), grau de perda auditiva média 500khz, 1000khz e 2000khz (Lloyd e Kaplan - 1978) e configuração audiométrica (Silman e Silverman - 1997 - adaptada de Carhart, 1945 e Lloyd e Kaplan, 1978)

Classificações: tipo de perda auditiva (Silman e Silvermam - 1997), grau de perda auditiva média 500khz, 1000khz e 2000khz (Lloyd e Kaplan - 1978) e configuração audiométrica (Silman e Silverman - 1997 - adaptada de Carhart, 1945 e Lloyd e Kaplan, 1978)

Emanuel Sempio
Fonoaudiólogo
Audiologia Clínica e Ocupacional
CRFa/ 5-5297-8

Emanuel Sempio
Fonoaudiólogo
CRFa 5 - 5297 - 8

Assinatura eletrônica :B6768FA9008D2D761AEFE8FF53907D72
Para validar a assinatura : <https://sistema.hismet.com.br/validacao.php>

Jailson Otaviano da Silva

**** Assinado por biometria ****

Modelo do Audiometro :AVS500 - VIBRASOM
Última Aferição :12/08/2025

Nome	JAILSON OTAVIANO DA SILVA		ID1	822247	Sexo	Masculino	Idade	38,5	Peso (kg)	65,00	Altura (cm)	155,0	
Agrupamento	--	D.O.B.	16/10/1987	ID2	--	BMI (kg/m2)	27,1	Fumante	Sim	Anos de Tabag...	10	Cig/Dia	2
Técnico	--	Médico	--	--	--	Classe 2	--	Etnia	--	Outros/Não Especificado			

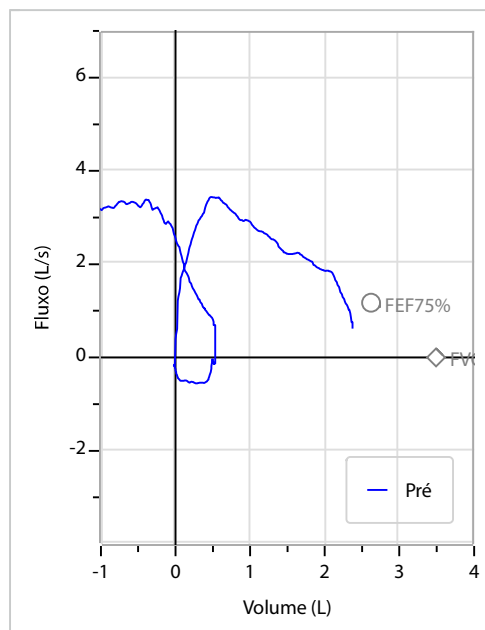
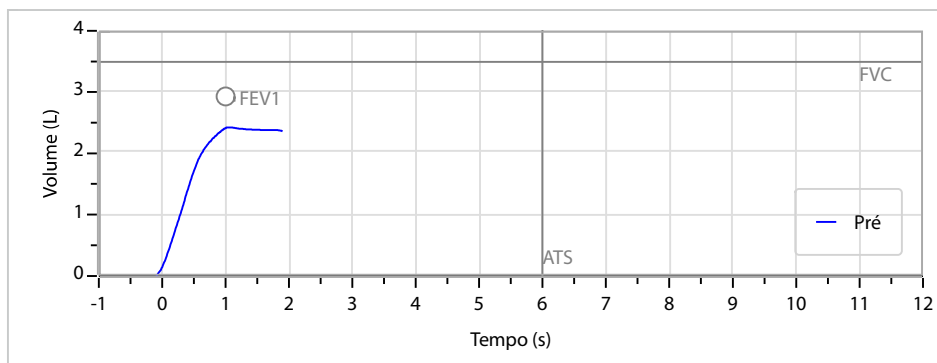
Interpretação

O indivíduo tem uma relação FEV1/FVC% de 99,3% que está dentro do limite normal e um valor FVC de 2,44 L que está abaixo de LLN. Os resultados do teste indicam uma POSSÍVEL RESTRIÇÃO.

Assinatura: _____

CAPACIDADE VITAL FORÇADA	Imprimir Resultado dos testes	Definir previsão	Posição do Teste
	09:00	GLI	SENTADO

	Meas.	Pred	% Pred	z score
FVC	L	2,44	3,49	70
FEV1	L	2,42	2,93	83
FEV1/FVC%	%	99,3	83,7	119
FEV1/Vcmax%	%	99,3	83,7	119



Protocolo:2605191011419

Data:19/05/2026

Paciente:JAILSON OTAVIANO DA SILVA

Nasc.:16/10/1987 RG :-

CPF:03060192308

Exame :RX COLUNA LOMBO SACRA AP / PERFIL

Resultado

CORPOS VERTEBRAIS VISUALIZADOS COM MORFOLOGIA E TEXTURA HABITUAIS.
APÓFISES ESPINHOSAS, TRANSVERSAS E PEDÍCULOS SEM ANORMALIDADES.
TRANSIÇÃO LOMBOSSACRA DE ASPECTO NORMAL.
AUSÊNCIA DE ASSIMETRIAS EVIDENTES OU ESCOLIOSE DA COLUNA.
OSTEOFITOS MARGINAIS INCIPIENTES EM CORPOS VERTEBRAIS.
LINHA DE PESO PROJETADO ANTERIOR A BASE DO SACRO.
REDUÇÃO DOS ESPAÇOS DISCAIS NOS NÍVEIS L4-L5 E L5-S1, COM OSTEOFITOS MARGINAIS ADJACENTES.
DEMAIS ESPAÇOS DISCAIS DENTRO DOS LIMITES DA NORMALIDADE.



Dr. Leandro M. Colmanetti

Médico Radiologista CRM 5995 MT RQE 4585 MT

v1.0 Chave:<http://sistema.imaggi.com.br/validar.php?chave=732482489398917690385440426669>

