

CPF :032.446.584-07	Paciente :Adailson de Sousa Soares	RG :/
CNPJ :26.637.062/0001-00	Razão :SATELITE CONSTRUCOES LTDA	
Nascimento :09/03/1977	Idade : 49 anos	
Motivo :Admissional	Setor :CANTEIRO DE OBRAS	
Reposuo :14h	Função :OPERADOR DE EQUIPAMENTOS	
Data do Exame : 19/05/2026		

**Orelha Direita**



**Aérea**

KhZ	0,25	0,5	1	2	3	4	6	8
OD db	NDG	20	15	15	20	20	25	20

**Ossea**

KhZ	0,25	0,5	1	2	3	4	6
OD db	NDG	NDG	NDG	NDG	NDG	NDG	NDG

**Médias Tritonais**

KhZ	0,5	1	2	=	3	4	6	=
OD db	20	15	15	17	20	20	25	22

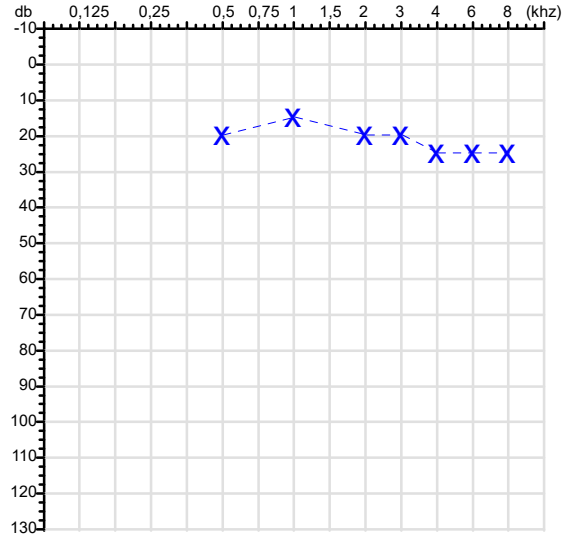
**Lauda Clínico OD**

Audição normal

Classificações: tipo de perda auditiva (Silman e Silvermam - 1997), grau de perda auditiva média 500khz, 1000khz e 2000khz (Lloyd e Kaplan - 1978) e configuração audiométrica (Silman e Silverman - 1997 - adaptada de Carhart, 1945 e Lloyd e Kaplan, 1978)

**Audiometria**

**Orelha Esquerda**



KhZ	0,25	0,5	1	2	3	4	6	8
OE db	NDG	20	15	20	20	25	25	25

KhZ	0,25	0,5	1	2	3	4	6
OE db	NDG	NDG	NDG	NDG	NDG	NDG	NDG

KhZ	0,5	1	2	=	3	4	6	=
OE db	20	15	20	18	20	25	25	23

**Lauda Clínico OE**

Audição normal

Classificações: tipo de perda auditiva (Silman e Silvermam - 1997), grau de perda auditiva média 500khz, 1000khz e 2000khz (Lloyd e Kaplan - 1978) e configuração audiométrica (Silman e Silverman - 1997 - adaptada de Carhart, 1945 e Lloyd e Kaplan, 1978)

*Emanuel Sempio*  
Fonoaudiólogo  
Audiologia Clínica e Ocupacional  
CRFa 5-5297-8

Emanuel Sempio  
Fonoaudiólogo  
CRFa 5 - 5297 - 8

Assinatura eletrônica :5916EA1A75BCED5C3AA6B594B8DA072E  
Para validar a assinatura : <https://sistema.hismet.com.br/validacao.php>

*Adailson de Sousa Soares*

\*\* Assinado por biometria \*\*

Modelo do Audiometro :AVS500 - VIBRASOM  
Última Aferição :12/08/2025



**ATENDIMENTO CLÍNICO  
EXAME N.º 822255**

**Paciente**

Nome : **ADAILSON DE SOUSA SOARES**

CPF : **03244658407**

RG : /

Cargo : **OPERADOR DE EQUIPAMENTOS**

Nascimento : **09/03/1977**

**AVALIAÇÃO PSICOLÓGICA**

**I.DESCRICÃO DE DEMANDA**

A presente avaliação teve por objetivo cumprir o regimento do processo seletivo com uso de uma entrevista, um teste psicométrico e o questionário SRQ 20. \_\_\_\_\_

**II.PROCEDIMENTO**

Para atender a demanda proposta foi realizada a aplicação do teste AC, que é considerado um teste que avalia a atenção concentrada e o formulário SRQ 20, sendo um instrumento de rastreamento psiquiátrico composto por vinte itens. \_\_\_\_\_

**III.ANÁLISE**

No geral obteve-se um resultado moderadamente abaixo do esperado, o que representa um processo atencional limítrofe, perante os sujeitos de sua mesma faixa etária e população, porém com estado mental aparentemente conservado. No questionário de rastreamento de transtornos mentais, o sujeito relatou não apresentar sintomas. \_\_\_\_\_

**IV.CONCLUSÃO**

Em relação aos dados apresentados e analisados, mais as observações, há indícios de que o sujeito tem condições de exercer sua função. \_\_\_\_\_

**V. PRAZO DE VALIDADE DA AVALIAÇÃO**

Considerando que a personalidade é dinâmica e multideterminada, esta avaliação será válida para o presente momento.

Cuiabá-MT, 19 de maio de 2026



Como validar o documento pelo ITI:  
Leia o qr-code e siga as instruções na página que será aberta.



Protocolo:26051911254332

Data:19/05/2026

Paciente:ADAILSON DE SOUSA SOARES

Nasc.:09/03/1977 RG :-

CPF:03244658407

Exame :ELETROCARDIOGRAMA ECG

### Resultado

FC = 70BPM (VARIA DE DE 50 A 100BPM, DE ACORDO COM AS ÚLTIMAS DIRETRIZES DE ECG DA SBC).

P-R = 0,12S (NORMAL = 0,10 A 0,20S), P SINUSAL (ONDA P SINUSAL SE POSITIVA E, D1, D2, D3, AVF).

QRS = 0,08S (NORMAL = 0,07 A 0,11S) OBS: Q PATOLÓGICA SE AMPLITUDE FOR PELO MENOS 25% DA ONDA R.

QTC = 0,38S (NORMAL = 0,34 A 0,45S P/ HOMENS A 0,47S P/ MULHERES).

RITMO SINUSAL.

SÂQRS = 0° (NORMAL = 0 A 90°, ALGUNS AUTORES CONSIDERAM NORMAL = -30 A +110°).

Impressão diagnóstica

DENTRO DOS PARÂMETROS NORMAIS.

DRA. JAMILA LEITE XAVIER

Cardiologista CRM MT 6422 RQE 4016 MT

*Dr.ª Jamila L. Xavier*

v1.0 Chave:<http://sistema.imaggi.com.br/validar.php?chave=915137324361765815674184774103>

CRM-MT 6422

AV. GENERAL MELLO, 227 - POÇÃO - CEP 78015-300 - CUIABÁ - MT

FONE: (65) 3055-2051 - [IMAGGI@IMAGGI.COM.BR](mailto:IMAGGI@IMAGGI.COM.BR)



Protocolo:26052008435632

Data:20/05/2026

Paciente:ADAILSON DE SOUSA SOARES

Nasc.:09/03/1977 RG :-

CPF:03244658407

Exame :ELETROENCEFALOGRAMA CLINICO

### Resultado

A ATIVIDADE ELÉTRICA CEREBRAL DE REPOUSO MOSTROU-SE SIMÉTRICA ENTRE ÁREAS HOMÓLOGAS, ORGANIZADA, CONSTITUÍDA POR UM RITMO ALFA DOMINANTE,09-10HZ DE MÉDIA AMPLITUDE, COM PREDOMÍNIO NAS REGIÕES POSTERIO.  
AUSÊNCIA DE ATIVIDADE EPILEPTIFORME.  
DURANTE TODO O DECORRER DO EXAME, MESMO COM A ATIVAÇÃO PELA HIPERPNÉIA, NÃO FORAM REGISTRADOS GRAFOELEMENTOS PATOLÓGICOS.  
ELETROENCEFALOGRAMA DIGITAL, REALIZADO DURANTE VIGÍLIA, EM CONDIÇÕES TÉCNICAS SATISFATÓRIAS.

Impressão diagnóstica

DENTRO DOS PARÂMETROS NORMAIS.

---

DR. CESAR ANDROLAGE  
Neurologista CRM 7432 MT RQE 4011 MT  
CRM-MT 7432

v1.0 Chave:<http://sistema.imaggi.com.br/validar.php?chave=481447246455669033000715311012>



Nome	ADAILSON DE SOUSA SOARES		ID1	822255	Sexo	Masculino	Idade	49,1	Peso (kg)	60,00	Altura (cm)	168,0
Agrupamento	--	D.O.B.	09/03/1977	--	BMI (kg/m2)	21,3	Fumante	Ex-fumante	Anos de Tabag...	5	Cig/Dia	20
Técnico	--	Médico	--	--	Classe 2	--	Etnia	--	Outros/Não Especificado			

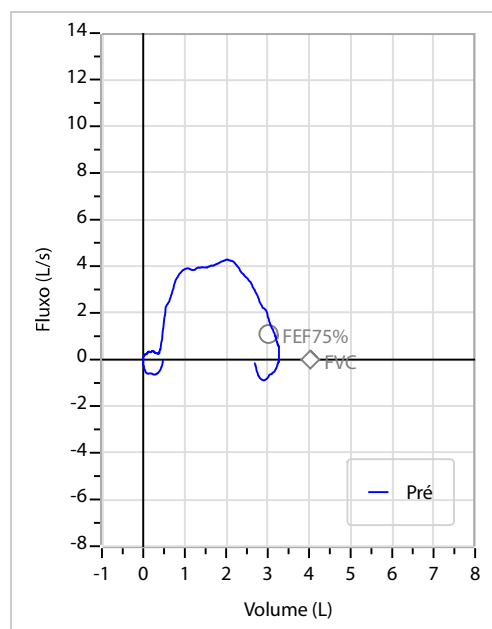
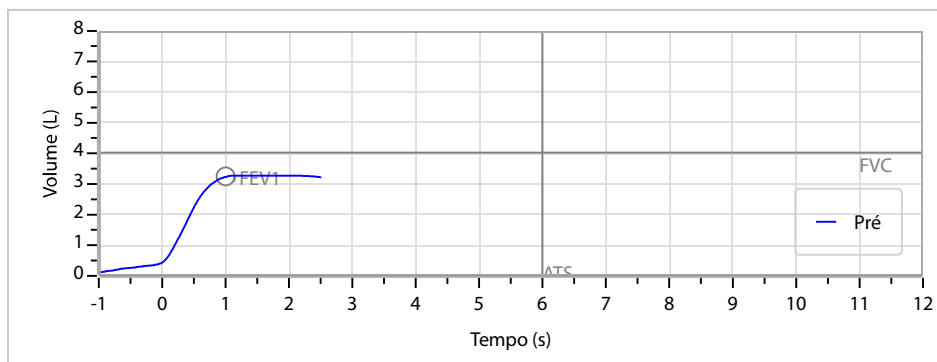
**Interpretação**

O indivíduo tem uma relação FEV1/FVC% de 98,5% e um valor FVC de 3,28 L que estão dentro dos limites normais. Os resultados do teste indicam uma ESPIROMETRIA NORMAL

Assinatura: \_\_\_\_\_

<b>CAPACIDADE VITAL FORÇADA</b>	Imprimir Resultado dos testes	Definir previsão	Posição do Teste
	10:31	GLI	SENTADO

	Meas.	Pred	% Pred	z score
FVC	L <b>3,28</b>	4,03	82	
FEV1	L <b>3,23</b>	3,25	99	
FEV1/FVC%	% <b>98,5</b>	80,8	122	
FEV1/Vcmax%	% <b>98,5</b>	80,8	122	



Cod.: 583089	Paciente: <b>Adailson de Sousa Soares</b>	Sexo: Masculino	Idade: 49 (A)
Atendido em: 19/05/2026	Profissional Solicitante: Dr.(a) Rafael Correa da Costa	Cadastro de Pessoas Físicas: CPF: 03244658407	Convênio: Hismet

## GLICOSE EM JEJUM

**99 mg/dL**

Método: Enzimático Colorimétrico Material: Soro Coletado em: 19/05/2026 Liberado em: 19/05/2026 10:46

Valores de Referência:

70 a 99 mg/dL



Assinado Digitalmente

Dra. Julia Cristina da Silva  
Biomédica  
**CRBM - 24963**

A interpretação de qualquer teste com finalidade diagnóstica ou prognóstica depende de avaliação conjunta dos dados clínicos e da história médica do paciente.

Responsável Técnico: Bruno Bini Napoleão - CRBM 2121

Endereço: Av. General Vale,350, Bandeirantes.  
Telefone:65-99295 3662

**IMAGGI CLINICA DE RADIOLOGIA POR IMAGEM**Avenida General Melo, N°227  
Dom Aquino - Cuiabá - MT (65) 3055-5926

XJ1C

**FOLHA DE LEITURA RADIOLÓGICA — CLASSIFICAÇÃO INTERNACIONAL DE RADIOGRAFIAS DE PNEUMOCONIOSE - OIT**

Nome: ADAILSON DE SOUSA SOARES

RG: NÃO INFORMADO

Sexo: MASCULINO

Data Nasc.: 09/03/1977

CPF: 03244658407

Controle: NÃO INFORMADO

Data

19/05/2026

Empresa: IMAGGI CLINICA DE RADIOLOGIA E DIAG POR

Indicação: -

Função: -

Raio-X digital:  Sim  NãoLeitura em negatoscópio:  Sim  Não1A - Qualidade técnica:  1  2  3  4

Comentário: null

1B - Radiografia normal:  Sim (finalizar a leitura)  Não  
(passe para a seção 2)2A - Alguma anormalidade de parênquima consistente de com pneumoconiose?  Sim (complete 2B e 2C)  
 Não (passe para a seção 3)**2B - Pequenas opacidades**

A) Formas e tamanhos		b) Zonas		C) Profusão		
Primárias	Secundárias	D	E	0/- [ ]	0/0 [ ]	0/1 [ ]
p [ ]	s [ ]	p [ ]	s [ ]	1/0 [ ]	1/1 [ ]	1/2 [ ]
q [ ]	t [ ]	q [ ]	t [ ]	2/1 [ ]	2/2 [ ]	2/3 [ ]
r [ ]	u [ ]	r [ ]	u [ ]	3/2 [ ]	3/3 [ ]	3/+ [ ]

**2C - Grandes opacidades**0  A [ ] B [ ] C [ ]3A - Alguma anormalidade pleural consistente com pneumoconiose?  Sim (complete 3B, 3C e 3D)  
 Não (passe para a seção 4)3B - Placas  Sim  Não

Local	Calcificação	Extensão da parede (combinado perfil e frontal)	Largura (opcional) (mínimo de 3mm para
Parede em perfil	0 [ ] D [ ] E [ ]	0 [ ] D [ ] 1 [ ] 2 [ ] 3 [ ]	D [ ] A [ ] B [ ] C [ ]
Frontal	0 [ ] D [ ] E [ ]	0 [ ] E [ ] 1 [ ] 2 [ ] 3 [ ]	E [ ] A [ ] B [ ] C [ ]
Diafragma	0 [ ] D [ ] E [ ]	Até 1/4 da parede lateral = 1	Até 1/4 da parede lateral = 1
Outros locais	0 [ ] D [ ] E [ ]	1/4 à 1/2 da parede lateral = 2	1/4 à 1/2 da parede lateral = 2
		> 1/2 da parede lateral = 3	> 1/2 da parede lateral = 3

3C - Obliteração do seio 0 [ ] D [ ] E [ ]

3D - Espessamento pleural  Sim  Não


Local	Calcificação	Extensão da parede (combinado perfil e frontal)	Largura (opcional) (mínimo de 3mm para
Parede em perfil	0 [ ] D [ ] E [ ]	0 [ ] D [ ] 1 [ ] 2 [ ] 3 [ ]	D [ ] A [ ] B [ ] C [ ]
Frontal	0 [ ] D [ ] E [ ]	0 [ ] E [ ] 1 [ ] 2 [ ] 3 [ ]	E [ ] A [ ] B [ ] C [ ]
		Até 1/4 da parede lateral = 1	3 à 5 mm = a
		1/4 à 1/2 da parede lateral = 2	5 à 10 mm = b
		> 1/2 da parede lateral = 3	> 10 mm = c

4A - Outras anormalidades?  Sim (complete 4B)  Não (finalizar leitura)4B - Símbolos: (\*) od: **Necessário um comentário.**

aa	at	ax	bu	ca	cg	cn	co	cp	cv	di	ef	em	es	fr	hi	ho	id	ih	kl	me	pa	pb	pi	px	ra	rp	tb	od
----	----	----	----	----	----	----	----	----	----	----	----	----	----	----	----	----	----	----	----	----	----	----	----	----	----	----	----	----

**Descrição do item 4B:** aa = Aorta aterosclerótica | at = Espessamento pleural apical significativo | ax = Coalescência de pequenas opacidades | bu = Bolhas | ca = Câncer | cg = Nódulos não pneumoconióticos calcificados | cn = Calcificação de pequenas opacidades pneumoconióticas | co = Anormalidade de forma e tamanho do coração | cp = Cor pulmonale | cv = Cavidade | di = Distorção significativa de estrutura intratorácica | ef = Derrame pleural | em = Enfisema | es = Calcificações em casca de ovo | fr = Fratura(s) de costela(s) recente(s) ou consolidada(s) | hi = Aumento de gânglios hilares e/ou mediastinais | ho = Faveolamento | id = Borda diafragmática mal definida | ih = Borda cardíaca mal definida | kl = Linhas septais (kerley) | me = Mesotelioma | od = Outras doenças | pa = Atelectasia laminar | pb — Banda(s) parenquimatosa(s) | pi = Espessamento pleural de cisura(s) interlobar(es) | px = Pneumotórax | ra = Atelectasia redonda | rp — Pneumoconiose reumatóide | tb = Tuberculose

4C - Comentários: &lt;p&gt;DESTROESCOLIOSE DORSAL.&lt;/p&gt;

Belo Horizonte, terça-feira, 19 de maio de  
2026  
16:50:28
  
Dr Ronaldo Zupo  
CRM 13252