

Nome	CAIO HENRIQUE DA CRUZ		ID1	822409	Sexo	Masculino	Idade	24,1	Peso (kg)	81,00	Altura (cm)	170,0
Agrupamento	--	D.O.B.	10/04/2002	--	BMI (kg/m <sup>2</sup> )	28,0	Fumante	Não	Anos de Tabag...	--	Cig/Dia	--
Técnico	--	Médico	--	--	Classe 2	--	Etnia	--	Outros/Não Especificado			

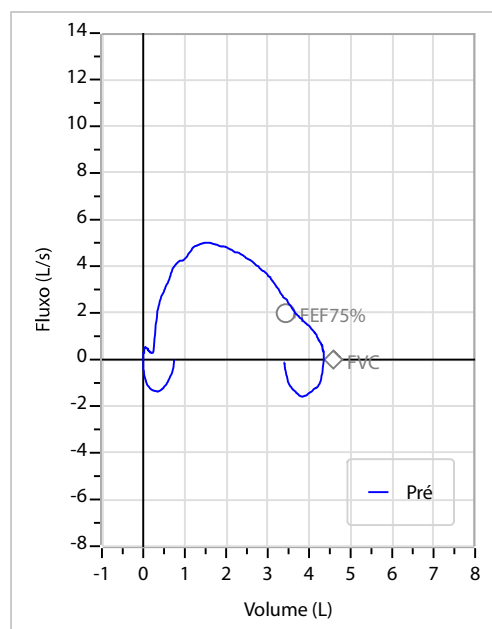
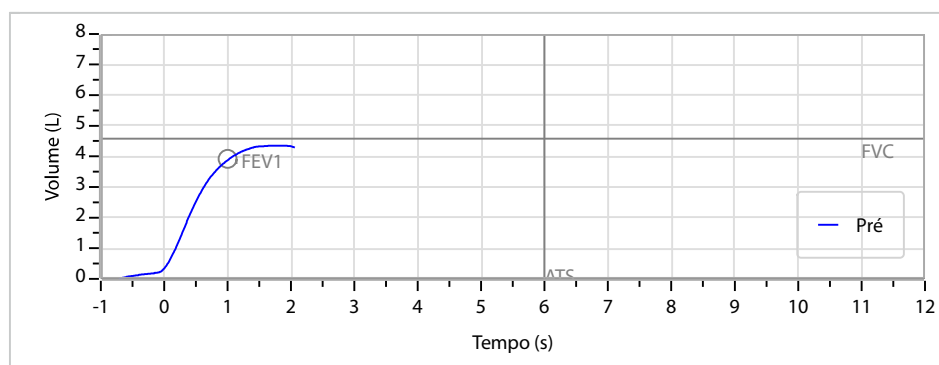
**Interpretação**

O indivíduo tem uma relação FEV1/FVC% de 88,6% e um valor FVC de 4,35 L que estão dentro dos limites normais. Os resultados do teste indicam uma ESPIROMETRIA NORMAL

Assinatura: \_\_\_\_\_

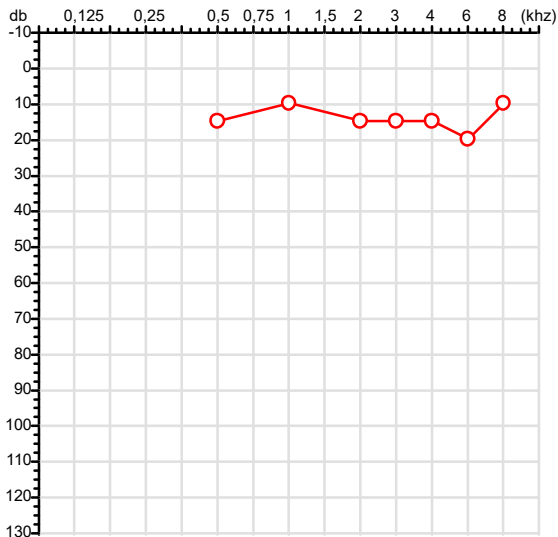
<b>CAPACIDADE VITAL FORÇADA</b>	Imprimir Resultado dos testes	Definir previsão	Posição do Teste
	11:45	GLI	SENTADO

	Meas.	Pred	% Pred	z score
FVC	L <b>4,35</b>	4,58	95	
FEV1	L <b>3,86</b>	3,92	98	
FEV1/FVC%	% <b>88,6</b>	85,9	103	
FEV1/Vcmax%	% <b>88,6</b>	85,9	103	



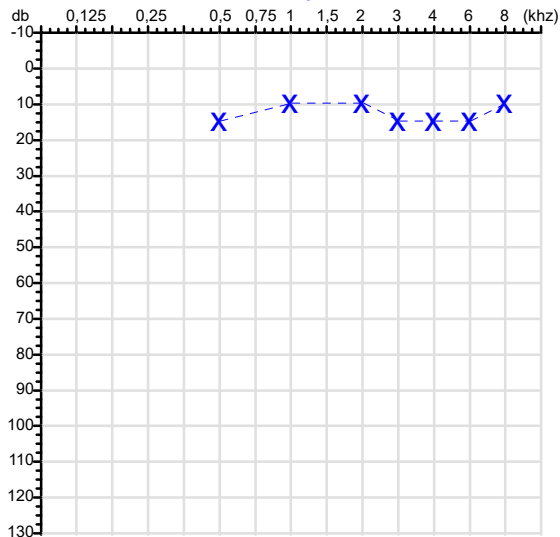
CPF :080.162.871-74 Paciente :Caio Henrique da Cruz RG :/  
 CNPJ :16.850.879/0002-81 Razão :AGUAS CUIABA S.A. - CONCESSIONARIA DE SERVICOS PUBLICOS DE AGUA E ESGOTO  
 Nascimento :10/04/2002 Idade : 24 anos  
 Motivo :Mudança de Riscos Ocupacionais Cator :GERAL  
 Repouso :14h Função :TOPOGRAFO JUNIOR I  
 Data do Exame : 19/05/2026

**Orelha Direita**



Audiometria

**Orelha Esquerda**



**Aérea**

Khz	0,25	0,5	1	2	3	4	6	8
OD db	NDG	15	10	15	15	15	20	10

Khz	0,25	0,5	1	2	3	4	6	8
OE db	NDG	15	10	10	15	15	15	10

**Ossea**

Khz	0,25	0,5	1	2	3	4	6
OD db	NDG	NDG	NDG	NDG	NDG	NDG	NDG

Khz	0,25	0,5	1	2	3	4	6
OE db	NDG	NDG	NDG	NDG	NDG	NDG	NDG

**Médias Tritonais**

Khz	0,5	1	2	=	3	4	6	=
OD db	15	10	15	13	15	15	20	17

Khz	0,5	1	2	=	3	4	6	=
OE db	15	10	10	12	15	15	15	15

**Lauda Clínico OD**

Audição normal

**Lauda Clínico OE**

Audição normal

Classificações: tipo de perda auditiva (Silman e Silvermam - 1997), grau de perda auditiva média 500khz, 1000khz e 2000khz (Lloyd e Kaplan - 1978) e configuração audiométrica (Silman e Silverman - 1997 - adaptada de Carhart, 1945 e Lloyd e Kaplan, 1978)

Classificações: tipo de perda auditiva (Silman e Silvermam - 1997), grau de perda auditiva média 500khz, 1000khz e 2000khz (Lloyd e Kaplan - 1978) e configuração audiométrica (Silman e Silverman - 1997 - adaptada de Carhart, 1945 e Lloyd e Kaplan, 1978)

*Emanuel Sempio*  
 Fonoaudiólogo  
 Audiologia Clínica e Ocupacional  
 CRFa 5-5297-8

Emanuel Sempio  
 Fonoaudiólogo  
 CRFa 5 - 5297 - 8

Assinatura eletrônica :CFC2BE8C7DAB303B682691BB2533FAA7  
 Para validar a assinatura : <https://sistema.hismet.com.br/validacao.php>

*Caio Henrique da Cruz*

\*\* Assinado por biometria \*\*

Modelo do Audiometro :AVS500 - VIBRASOM  
 Última Aferição :12/08/2025

**IMAGGI CLINICA DE RADIOLOGIA POR IMAGEM**Avenida General Melo, N°227  
Dom Aquino - Cuiabá - MT (65) 3055-5926

G5WM

**FOLHA DE LEITURA RADIOLOGICA — CLASSIFICAÇÃO INTERNACIONAL DE RADIOGRAFIAS DE PNEUMOCONIOSE - OIT**

Nome: CAIO HENRIQUE DA CRUZ RG: NÃO INFORMADO Sexo: MASCULINO

Data Nasc.: 10/04/2002 CPF: 08016287174 Controle: NÃO INFORMADO Data 19/05/2026

Empresa: IMAGGI CLINICA DE RADIOLOGIA E DIAG POR Indicação: - Função: -

Raio-X digital:  Sim  Não Leitura em negatoscópio:  Sim  Não1A - Qualidade técnica:  1  2  3  4 Comentário: null 1B - Radiografia normal:  Sim (finalizar a leitura)  Não (passe para a seção 2)2A - Alguma anormalidade de parênquima consistente de com pneumoconiose?  Sim (complete 2B e 2C)  Não (passe para a seção 3)**2B - Pequenas opacidades****2C - Grandes opacidades**

A) Formas e tamanhos	b) Zonas	C) Profusão
Primárias Secundárias	D E	0/- [ ] 0/0 [ ] 0/1 [ ]
p [ ] s [ ] p [ ] s [ ]	[ ] [ ]	1/0 [ ] 1/1 [ ] 1/2 [ ]
q [ ] t [ ] q [ ] t [ ]	[ ] [ ]	2/1 [ ] 2/2 [ ] 2/3 [ ]
r [ ] u [ ] r [ ] u [ ]	[ ] [ ]	3/2 [ ] 3/3 [ ] 3/+ [ ]

0 [ ] A [ ] B [ ] C [ ]

3A - Alguma anormalidade pleural consistente com pneumoconiose?  Sim (complete 3B, 3C e 3D)  Não (passe para a seção 4)3B - Placas  Sim  Não

Local	Calcificação	Extensão da parede (combinado perfil e frontal)	Largura (opcional) (mínimo de 3mm para
Parede em perfil	0 [ ] D [ ] E [ ]	0 [ ] D [ ] 1 [ ] 2 [ ] 3 [ ]	D [ ] A [ ] B [ ] C [ ]
Frontal	0 [ ] D [ ] E [ ]	0 [ ] E [ ] 1 [ ] 2 [ ] 3 [ ]	E [ ] A [ ] B [ ] C [ ]
Diafragma	0 [ ] D [ ] E [ ]	Até 1/4 da parede lateral = 1	Até 1/4 da parede lateral = 1
Outros locais	0 [ ] D [ ] E [ ]	1/4 à 1/2 da parede lateral = 2	1/4 à 1/2 da parede lateral = 2
		> 1/2 da parede lateral = 3	> 1/2 da parede lateral = 3

3C - Obliteração do seio 0 [ ] D [ ] E [ ]

3D - Espessamento pleural  Sim  Não

Local	Calcificação	Extensão da parede (combinado perfil e frontal)	Largura (opcional) (mínimo de 3mm para
Parede em perfil	0 [ ] D [ ] E [ ]	0 [ ] D [ ] 1 [ ] 2 [ ] 3 [ ]	D [ ] A [ ] B [ ] C [ ]
Frontal	0 [ ] D [ ] E [ ]	0 [ ] E [ ] 1 [ ] 2 [ ] 3 [ ]	E [ ] A [ ] B [ ] C [ ]
		Até 1/4 da parede lateral = 1	3 à 5 mm = a
		1/4 à 1/2 da parede lateral = 2	5 à 10 mm = b
		> 1/2 da parede lateral = 3	> 10 mm = c

4A - Outras anormalidades?  Sim (complete 4B)  Não (finalizar leitura)

4B - Símbolos: (\*) od: Necessário um comentário.

aa	at	ax	bu	ca	cg	cn	co	cp	cv	di	ef	em	es	fr	hi	ho	id	ih	kl	me	pa	pb	pi	px	ra	rp	tb	od
----	----	----	----	----	----	----	----	----	----	----	----	----	----	----	----	----	----	----	----	----	----	----	----	----	----	----	----	----

**Descrição do item 4B:** aa = Aorta aterosclerótica | at = Espessamento pleural apical significativo | ax = Coalescência de pequenas opacidades | bu = Bolhas | ca = Câncer | cg = Nódulos não pneumoconióticos calcificados | cn = Calcificação de pequenas opacidades pneumoconióticas | co = Anormalidade de forma e tamanho do coração | cp = Cor pulmonale | cv = Cavidade | di = Distorção significativa de estrutura intratorácica | ef = Derrame pleural | em = Enfisema | es = Calcificações em casca de ovo | fr = Fratura(s) de costela(s) recente(s) ou consolidada(s) | hi = Aumento de gânglios hilares e/ou mediastinais | ho = Faveolamento | id = Borda diafragmática mal definida | ih = Borda cardíaca mal definida | kl = Linhas septais (kerley) | me = Mesotelioma | od = Outras doenças | pa = Atelectasia laminar | pb — Banda(s) parenquimatosa(s) | pi = Espessamento pleural de cisura(s) interlobar(es) | px = Pneumotórax | ra = Atelectasia redonda | rp — Pneumoconiose reumatóide | tb = Tuberculose

4C - Comentários:

Belo Horizonte, terça-feira, 19 de maio de  
2026  
15:06:57
  
Dr Ronaldo Zupo

CRM 13252

Protocolo:2605191240589

Data:19/05/2026

Paciente:CAIO HENRIQUE DA CRUZ

Nasc.:10/04/2002 RG :-

CPF:08016287174

Exame :RX TORAX PA / PERFIL

### Resultado

OSSOS COM MORFOLOGIA E TEXTURA NORMAIS.  
MEDIASTINO CENTRADO E SEM MASSAS VISÍVEIS NA SUA TOPOGRAFIA.  
HILOS E TRAMA VASCULAR PULMONAR DE ASPECTO HABITUAL.  
CAMPOS PLEUROPULMONARES COM TRANSPARÊNCIA SATISFATÓRIA.  
CÚPULAS DIAFRAGMÁTICAS DE CONTORNOS NÍTIDOS E SEIOS COSTOFRÊNICOS LIVRES.  
ÁREA CARDÍACA NOS LIMITES DA NORMALIDADE.



---

Dr. Leandro M. Colmanetti

Médico Radiologista CRM 5995 MT RQE 4585 MT

v1.0 Chave:<http://sistema.imaggi.com.br/validar.php?chave=114558311088568068202096498390>

