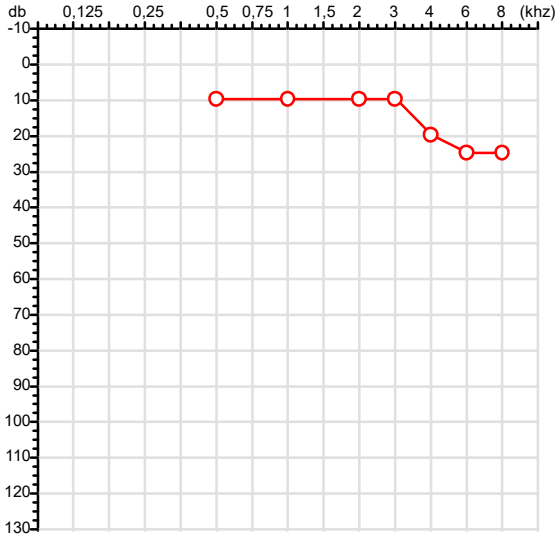


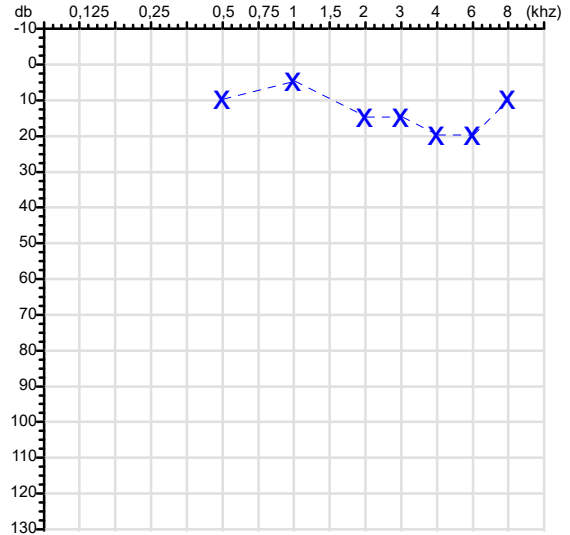
CPF :062.459.951-59	Paciente :ABEL BUENO MOREIRA	RG :/
CNPJ :03.819.157/0011-03	Razão :TODIMO MATERIAIS PARA CONSTRUCAO SA	
Nascimento :31/08/2004	Idade : 21 anos	
Motivo :Complementar	Setor :GERAL	
Reposuo :14h	Função :CARREGADOR I	
Data do Exame : 21/05/2026		

Orelha Direita



Audiometria

Orelha Esquerda



Aérea

Khz	0,25	0,5	1	2	3	4	6	8
OD db	NDG	10	10	10	10	20	25	25

Khz	0,25	0,5	1	2	3	4	6	8
OE db	NDG	10	5	15	15	20	20	10

Ossea

Khz	0,25	0,5	1	2	3	4	6
OD db	NDG	NDG	NDG	NDG	NDG	NDG	NDG

Khz	0,25	0,5	1	2	3	4	6
OE db	NDG	NDG	NDG	NDG	NDG	NDG	NDG

Médias Tritonais

Khz	0,5	1	2	=	3	4	6	=
OD db	10	10	10	10	10	20	25	18

Khz	0,5	1	2	=	3	4	6	=
OE db	10	5	15	10	15	20	20	18

Laudo Clínico OD

Audição normal

Laudo Clínico OE

Audição normal

Classificações: tipo de perda auditiva (Silman e Silvermam - 1997), grau de perda auditiva média 500khz, 1000khz e 2000khz (Lloyd e Kaplan - 1978) e configuração audiométrica (Silman e Silverman - 1997 - adaptada de Carhart, 1945 e Lloyd e Kaplan, 1978)

Classificações: tipo de perda auditiva (Silman e Silvermam - 1997), grau de perda auditiva média 500khz, 1000khz e 2000khz (Lloyd e Kaplan - 1978) e configuração audiométrica (Silman e Silverman - 1997 - adaptada de Carhart, 1945 e Lloyd e Kaplan, 1978)

Emanuel Sempio
Fonoaudiólogo
Audiologia Clínica e Ocupacional
CRFa/ 5-5297-8

Emanuel Sempio
Fonoaudiólogo
CRFa 5 - 5297 - 8

Assinatura eletrônica :F166C02EC7113B9996E6EFB7DC70A1ED
Para validar a assinatura : <https://sistema.hismet.com.br/validacao.php>

Abel Bueno Moreira

** Assinado por biometria **

Modelo do Audiometro :AVS500 - VIBRASOM
Última Aferição :12/08/2025

Nome	Abel Bueno Moreira Moreira		ID1	823095	Sexo	Masculino	Idade	21,7	Peso (kg)	62,00	Altura (cm)	179,0		
Agrupamento	--		D.O.B.	31/08/2004	ID2	--	BMI (kg/m ²)	19,4	Fumante	Sim	Anos de Tabag...	6	Cig/Dia	25
Técnico	--		Médico	--	Classe 2	--	Etnia	--	Outros/Não Especificado					

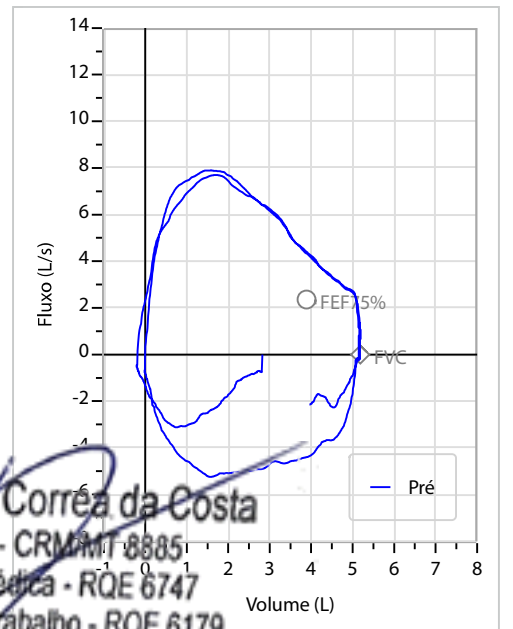
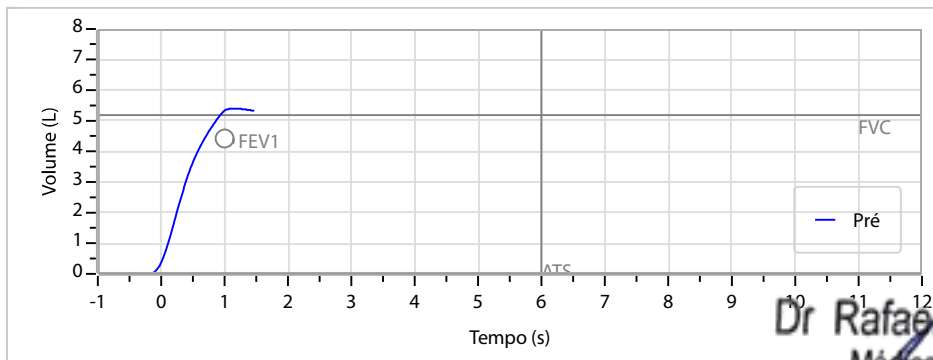
Interpretação

O indivíduo tem uma relação FEV1/FVC% de 98,2% e um valor FVC de 5,41 L que estão dentro dos limites normais. Os resultados do teste indicam uma ESPIROMETRIA NORMAL

Assinatura: _____

CAPACIDADE VITAL FORÇADA	Imprimir Resultado dos testes	Definir previsão	Posição do Teste
	16:29	GLI	SENTADO

	Meas.	Pred	% Pred	z score
FVC	L 5,41	5,18	104	
FEV1	L 5,31	4,42	120	
FEV1/FVC%	% 98,2	86,0	114	
FEV1/Vcmax%	% 98,2	86,0	114	



Dr Rafael Correa da Costa
 Médico - CRM/MT 8885
 Clínica Médica - RQE 6747
 Médico do Trabalho - RQE 6179
 Hismet - Medicina do Trabalho - 65-3321 7051

Protocolo:2605211544319

Data:21/05/2026

Paciente:Abel Bueno Moreira

Nasc.:31/08/2004 RG :-

CPF:06245995159

Exame :RX COLUNA LOMBO SACRA AP / PERFIL

Resultado

CORPOS VERTEBRAIS VISUALIZADOS COM MORFOLOGIA E TEXTURA HABITUAIS.
APÓFISES ESPINHOSAS, TRANSVERSAS E PEDÍCULOS SEM ANORMALIDADES.
TRANSIÇÃO LOMBOSSACRA DE ASPECTO NORMAL.
ESPAÇOS DISCAIS DENTRO DOS LIMITES DA NORMALIDADE.
AUSÊNCIA DE ASSIMETRIAS EVIDENTES OU ESCOLIOSE DA COLUNA.
LINHA DE PESO PROJETADO ANTERIOR A BASE DO SACRO.
FALHA DE FUSÃO DOS ELEMENTOS POSTERIORES DE L5.



Dr. Leandro M. Colmanetti

Médico Radiologista CRM 5995 MT RQE 4585 MT

v1.0 Chave:<http://sistema.imaggi.com.br/validar.php?chave=329633307976953811530327000973>



**IMAGGI CLINICA DE RADIOLOGIA POR IMAGEM**Avenida General Melo, N°227
Dom Aquino - Cuiabá - MT (65) 3055-5926

VUVA

**FOLHA DE LEITURA RADIOLOGICA — CLASSIFICAÇÃO INTERNACIONAL DE RADIOGRAFIAS DE PNEUMOCONIOSE - OIT**

Nome: Abel Bueno Moreira

RG: NÃO INFORMADO

Sexo: MASCULINO

Data Nasc.: 31/08/2004

CPF: 06245995159

Controle: NÃO INFORMADO

Data

21/05/2026

Empresa: IMAGGI CLINICA DE RADIOLOGIA E DIAG POR

Indicação: -

Função: -

Raio-X digital: Sim NãoLeitura em negatoscópio: Sim Não1A - Qualidade técnica: 1 2 3 4

Comentário: null

1B - Radiografia normal: Sim (finalizar a leitura) Não (passe para a seção 2)2A - Alguma anormalidade de parênquima consistente de com pneumoconiose? Sim (complete 2B e 2C) Não (passe para a seção 3)**2B - Pequenas opacidades**

A) Formas e tamanhos	b) Zonas	C) Profusão
Primárias Secundárias	D E	0/- [] 0/0 [] 0/1 []
p [] s [] p [] s []	[] []	1/0 [] 1/1 [] 1/2 []
q [] t [] q [] t []	[] []	2/1 [] 2/2 [] 2/3 []
r [] u [] r [] u []	[] []	3/2 [] 3/3 [] 3/+ []

2C - Grandes opacidades

0 [] A [] B [] C []

3A - Alguma anormalidade pleural consistente com pneumoconiose? Sim (complete 3B, 3C e 3D) Não (passe para a seção 4)3B - Placas Sim Não

Local	Calcificação	Extensão da parede (combinado perfil e frontal)	Largura (opcional) (mínimo de 3mm para
Parede em perfil	0 [] D [] E []	0 [] D [] 1 [] 2 [] 3 []	D [] A [] B [] C []
Frontal	0 [] D [] E []	0 [] E [] 1 [] 2 [] 3 []	E [] A [] B [] C []
Diafragma	0 [] D [] E []	Até 1/4 da parede lateral = 1	Até 1/4 da parede lateral = 1
Outros locais	0 [] D [] E []	1/4 à 1/2 da parede lateral = 2	1/4 à 1/2 da parede lateral = 2
		> 1/2 da parede lateral = 3	> 1/2 da parede lateral = 3

3C - Obliteração do seio 0 [] D [] E []

3D - Espessamento pleural Sim Não

Local	Calcificação	Extensão da parede (combinado perfil e frontal)	Largura (opcional) (mínimo de 3mm para
Parede em perfil	0 [] D [] E []	0 [] D [] 1 [] 2 [] 3 []	D [] A [] B [] C []
Frontal	0 [] D [] E []	0 [] E [] 1 [] 2 [] 3 []	E [] A [] B [] C []
		Até 1/4 da parede lateral = 1	3 à 5 mm = a
		1/4 à 1/2 da parede lateral = 2	5 à 10 mm = b
		> 1/2 da parede lateral = 3	> 10 mm = c

4A - Outras anormalidades? Sim (complete 4B) Não (finalizar leitura)4B - Símbolos: (*) od: **Necessário um comentário.**

aa	at	ax	bu	ca	cg	cn	co	cp	cv	di	ef	em	es	fr	hi	ho	id	ih	kl	me	pa	pb	pi	px	ra	rp	tb	od
----	----	----	----	----	----	----	----	----	----	----	----	----	----	----	----	----	----	----	----	----	----	----	----	----	----	----	----	----

Descrição do item 4B: aa = Aorta aterosclerótica | at = Espessamento pleural apical significativo | ax = Coalescência de pequenas opacidades | bu = Bolhas | ca = Câncer | cg = Nódulos não pneumoconióticos calcificados | cn = Calcificação de pequenas opacidades pneumoconióticas | co = Anormalidade de forma e tamanho do coração | cp = Cor pulmonale | cv = Cavidade | di = Distorção significativa de estrutura intratorácica | ef = Derrame pleural | em = Enfisema | es = Calcificações em casca de ovo | fr = Fratura(s) de costela(s) recente(s) ou consolidada(s) | hi = Aumento de gânglios hilares e/ou mediastinais | ho = Faveolamento | id = Borda diafragmática mal definida | ih = Borda cardíaca mal definida | kl = Linhas septais (kerley) | me = Mesotelioma | od = Outras doenças | pa = Atelectasia laminar | pb — Banda(s) parenquimatosa(s) | pi = Espessamento pleural de cisura(s) interlobar(es) | px = Pneumotórax | ra = Atelectasia redonda | rp — Pneumoconiose reumatóide | tb = Tuberculose

4C - Comentários:

Belo Horizonte, sexta-feira, 22 de maio de
2026
09:41:13

Dr Ronaldo Zupo

CRM 13252