

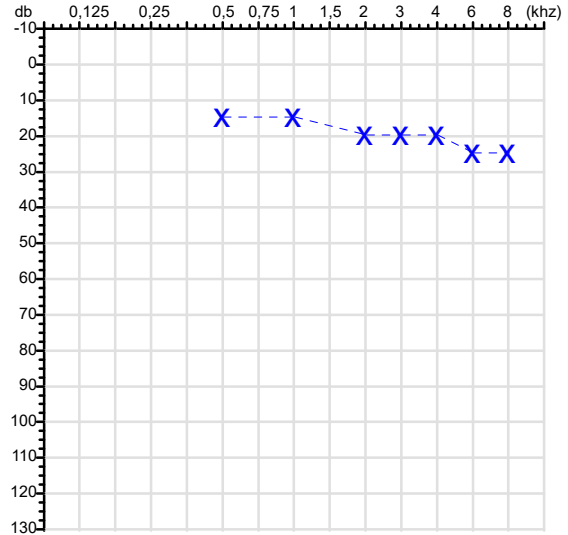
CPF :932.559.183-91	Paciente :Antonio Elison da Silva	RG :24804231/SSP MT
CNPJ :03.819.157/0011-03	Razão :LJS INDUSTRIA DE PRE-MOLDADOS LTDA	
Nascimento :08/04/1981	Idade : 45 anos	
Motivo :Periódico	Setor :GERAL	
Repouso :14h	Função :ARMADOR	
Data do Exame : 22/05/2026		

Orelha Direita



Audiometria

Orelha Esquerda



Aérea

Khz	0,25	0,5	1	2	3	4	6	8
OD db	NDG	15	10	15	15	20	20	20

Khz	0,25	0,5	1	2	3	4	6	8
OE db	NDG	15	15	20	20	20	25	25

Ossea

Khz	0,25	0,5	1	2	3	4	6
OD db	NDG	NDG	NDG	NDG	NDG	NDG	NDG

Khz	0,25	0,5	1	2	3	4	6
OE db	NDG	NDG	NDG	NDG	NDG	NDG	NDG

Médias Tritonais

Khz	0,5	1	2	=	3	4	6	=
OD db	15	10	15	13	15	20	20	18

Khz	0,5	1	2	=	3	4	6	=
OE db	15	15	20	17	20	20	25	22

Laudo Clínico OD

Audição normal

Laudo Clínico OE

Audição normal

Classificações: tipo de perda auditiva (Silman e Silvermam - 1997), grau de perda auditiva média 500khz, 1000khz e 2000khz (Lloyd e Kaplan - 1978) e configuração audiométrica (Silman e Silverman - 1997 - adaptada de Carhart, 1945 e Lloyd e Kaplan, 1978)

Classificações: tipo de perda auditiva (Silman e Silvermam - 1997), grau de perda auditiva média 500khz, 1000khz e 2000khz (Lloyd e Kaplan - 1978) e configuração audiométrica (Silman e Silverman - 1997 - adaptada de Carhart, 1945 e Lloyd e Kaplan, 1978)

Emanuel Sempio
Fonoaudiólogo
Audiologia Clínica e Ocupacional
CRFa/ 5-5297-8

Emanuel Sempio
Fonoaudiólogo
CRFa 5 - 5297 - 8

Assinatura eletrônica :F222BB372F8F84EC57A6342A7E3681FC
Para validar a assinatura : <https://sistema.hismet.com.br/validacao.php>

Antonio Elison da Silva

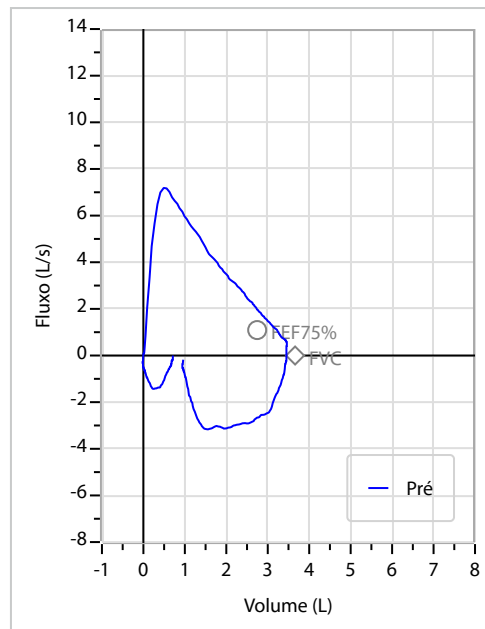
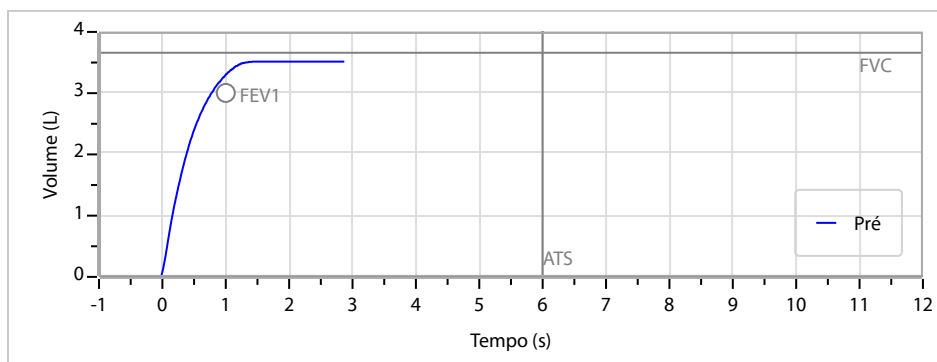
** Assinado por biometria **

Modelo do Audiometro :AVS500 - VIBRASOM
Última Aferição :12/08/2025

Nome	ANTONIO ELISON DA SILVA		ID1	--	Sexo	Masculino	Idade	45,1	Peso (kg)	65,00	Altura (cm)	160,0	
Agrupamento	--	D.O.B.	08/04/1981	ID2	--	BMI (kg/m ²)	25,4	Fumante	Não	Anos de Tabag...	--	Cig/Dia	--
Técnico	--	Médico	--	Classe 2	--	Etnia	Outros/Não Especificado						

CAPACIDADE VITAL FORÇADA	Imprimir Resultado dos testes	10:09	Definir previsão	GLI	Posição do Teste	SENTADO
---------------------------------	-------------------------------	-------	------------------	-----	------------------	---------

	Meas.	Pred	% Pred	z score
FVC	L 3,56	3,66	97	
FEV1	L 3,32	3,00	110	
FEV1/FVC%	% 93,2	82,1	114	
FEV1/Vcmax%	% 93,2	82,1	114	



Interpretação

O indivíduo tem uma relação FEV1/FVC% de 93,2% e um valor FVC de 3,56 L que estão dentro dos limites normais. Os resultados do teste indicam uma ESPIROMETRIA NORMAL

** Não confirmado ** - Interpretação gerada automaticamente

O indivíduo tem uma relação FEV1/FVC% de 93,2% e um valor FVC de 3,56 L que estão dentro dos limites normais. Os resultados do teste indicam uma ESPIROMETRIA NORMAL

Dr^a Gabriela Nonato Dias
 Médica
 CRM-MT 16075

Assinatura: _____

**IMAGGI CLINICA DE RADIOLOGIA POR IMAGEM**Avenida General Melo, N°227
Dom Aquino - Cuiabá - MT (65) 3055-5926

BDPD

**FOLHA DE LEITURA RADIOLOGICA — CLASSIFICAÇÃO INTERNACIONAL DE RADIOGRAFIAS DE PNEUMOCONIOSE - OIT**

Nome: ANTONIO ELISON DA SILVA

RG: NÃO INFORMADO

Sexo: MASCULINO

Data Nasc.: 08/04/1981

CPF: 93255918391

Controle: NÃO INFORMADO

Data

22/05/2026

Empresa: IMAGGI CLINICA DE RADIOLOGIA E DIAG POR

Indicação: -

Função: -

Raio-X digital: Sim NãoLeitura em negatoscópio: Sim Não1A - Qualidade técnica: 1 2 3 4

Comentário: null

1B - Radiografia normal: Sim (finalizar a leitura) Não
(passe para a seção 2)2A - Alguma anormalidade de parênquima consistente de com pneumoconiose? Sim (complete 2B e 2C)
 Não (passe para a seção 3)**2B - Pequenas opacidades**

A) Formas e tamanhos		b) Zonas		C) Profusão	
Primárias	Secundárias	D	E	0/- []	0/0 []
0/1 []				0/1 []	0/1 []
p []	s []	p []	s []	1/0 []	1/1 []
				1/2 []	1/2 []
q []	t []	q []	t []	2/1 []	2/2 []
				2/3 []	2/3 []
r []	u []	r []	u []	3/2 []	3/3 []
				3/+ []	3/+ []

2C - Grandes opacidades

0 [] A [] B [] C []

3A - Alguma anormalidade pleural consistente com pneumoconiose? Sim (complete 3B, 3C e 3D)
 Não (passe para a seção 4)3B - Placas Sim Não

Local	Calcificação	Extensão da parede (combinado perfil e frontal)	Largura (opcional) (mínimo de 3mm para
Parede em perfil	0 [] D [] E []	0 [] D [] 1 [] 2 [] 3 []	D [] A [] B [] C []
Frontal	0 [] D [] E []	0 [] E [] 1 [] 2 [] 3 []	E [] A [] B [] C []
Diafragma	0 [] D [] E []	Até 1/4 da parede lateral = 1	Até 1/4 da parede lateral = 1
Outros locais	0 [] D [] E []	1/4 à 1/2 da parede lateral = 2	1/4 à 1/2 da parede lateral = 2
		> 1/2 da parede lateral = 3	> 1/2 da parede lateral = 3

3C - Obliteração do seio 0 [] D [] E []

3D - Espessamento pleural Sim Não

Local	Calcificação	Extensão da parede (combinado perfil e frontal)	Largura (opcional) (mínimo de 3mm para
Parede em perfil	0 [] D [] E []	0 [] D [] 1 [] 2 [] 3 []	D [] A [] B [] C []
Frontal	0 [] D [] E []	0 [] E [] 1 [] 2 [] 3 []	E [] A [] B [] C []
		Até 1/4 da parede lateral = 1	3 à 5 mm = a
		1/4 à 1/2 da parede lateral = 2	5 à 10 mm = b
		> 1/2 da parede lateral = 3	> 10 mm = c

4A - Outras anormalidades? Sim (complete 4B) Não (finalizar leitura)4B - Símbolos: (*) od: **Necessário um comentário.**

aa	at	ax	bu	ca	cg	cn	co	cp	cv	di	ef	em	es	fr	hi	ho	id	ih	kl	me	pa	pb	pi	px	ra	rp	tb	od
----	----	----	----	----	----	----	----	----	----	----	----	----	----	----	----	----	----	----	----	----	----	----	----	----	----	----	----	----

Descrição do item 4B: aa = Aorta aterosclerótica | at = Espessamento pleural apical significativo | ax = Coalescência de pequenas opacidades | bu = Bolhas | ca = Câncer | cg = Nódulos não pneumoconióticos calcificados | cn = Calcificação de pequenas opacidades pneumoconióticas | co = Anormalidade de forma e tamanho do coração | cp = Cor pulmonale | cv = Cavidade | di = Distorção significativa de estrutura intratorácica | ef = Derrame pleural | em = Enfisema | es = Calcificações em casca de ovo | fr = Fratura(s) de costela(s) recente(s) ou consolidada(s) | hi = Aumento de gânglios hilares e/ou mediastinais | ho = Faveolamento | id = Borda diafragmática mal definida | ih = Borda cardíaca mal definida | kl = Linhas septais (kerley) | me = Mesotelioma | od = Outras doenças | pa = Atelectasia laminar | pb — Banda(s) parenquimatosa(s) | pi = Espessamento pleural de cisura(s) interlobar(es) | px = Pneumotórax | ra = Atelectasia redonda | rp — Pneumoconiose reumatóide | tb = Tuberculose

4C - Comentários:

Belo Horizonte, sexta-feira, 22 de maio de
2026
12:36:21

Dr Ronaldo Zupo

CRM 13252