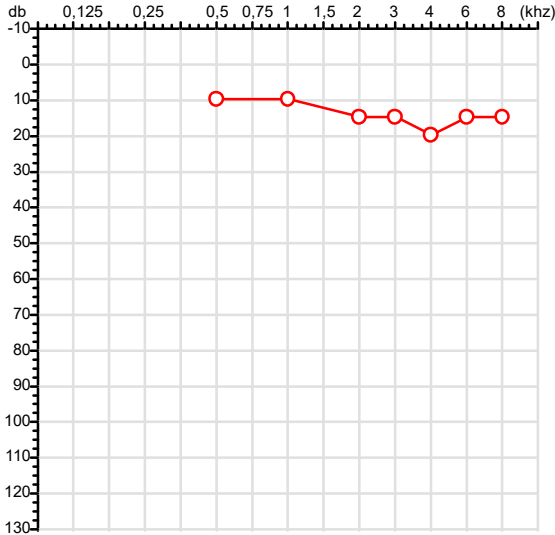


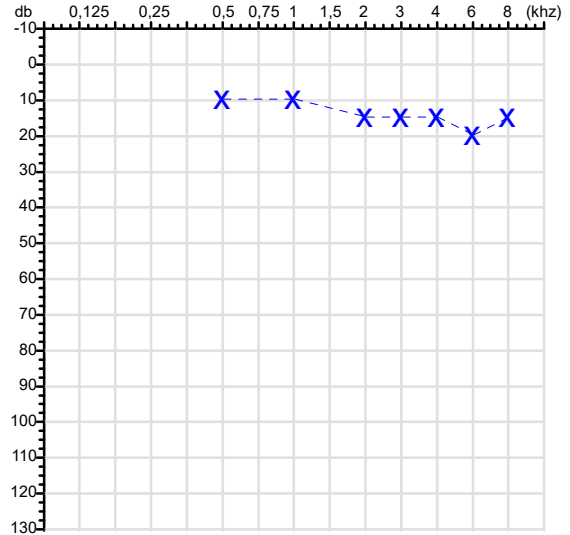
CPF :711.841.882-03	Paciente :Dennis Josue Vanezca Jaramillo	RG :/
CNPJ :03.819.157/0011-03	Razão :TODIMO MATERIAIS PARA CONSTRUCAO SA	
Nascimento :14/08/1995	Idade : 30 anos	
Motivo :Complementar	Setor :GERAL	
Reposuo :14h	Função :AJUDANTE DE DEPOSITO	
Data do Exame : 27/05/2026		

**Orelha Direita**



**Audiometria**

**Orelha Esquerda**



**Aérea**

Khz	0,25	0,5	1	2	3	4	6	8
OD db	NDG	10	10	15	15	20	15	15

Khz	0,25	0,5	1	2	3	4	6	8
OE db	NDG	10	10	15	15	15	20	15

**Ossea**

Khz	0,25	0,5	1	2	3	4	6
OD db	NDG	NDG	NDG	NDG	NDG	NDG	NDG

Khz	0,25	0,5	1	2	3	4	6
OE db	NDG	NDG	NDG	NDG	NDG	NDG	NDG

**Médias Tritonais**

Khz	0,5	1	2	=	3	4	6	=
OD db	10	10	15	12	15	20	15	17

Khz	0,5	1	2	=	3	4	6	=
OE db	10	10	15	12	15	15	20	17

**Lauda Clínico OD**

Audição normal

**Lauda Clínico OE**

Audição normal

Classificações: tipo de perda auditiva (Silman e Silvermam - 1997), grau de perda auditiva média 500khz, 1000khz e 2000khz (Lloyd e Kaplan - 1978) e configuração audiométrica (Silman e Silverman - 1997 - adaptada de Carhart, 1945 e Lloyd e Kaplan, 1978)

Classificações: tipo de perda auditiva (Silman e Silvermam - 1997), grau de perda auditiva média 500khz, 1000khz e 2000khz (Lloyd e Kaplan - 1978) e configuração audiométrica (Silman e Silverman - 1997 - adaptada de Carhart, 1945 e Lloyd e Kaplan, 1978)

*Emanuel Sempio*  
Fonoaudiólogo  
Audiologia Clínica e Ocupacional  
CRFa/ 5-5297-8

Emanuel Sempio  
Fonoaudiólogo  
CRFa 5 - 5297 - 8

Assinatura eletrônica :4CCA61DAAD2321F776DB6CBB37ED11FD  
Para validar a assinatura : <https://sistema.hismet.com.br/validacao.php>

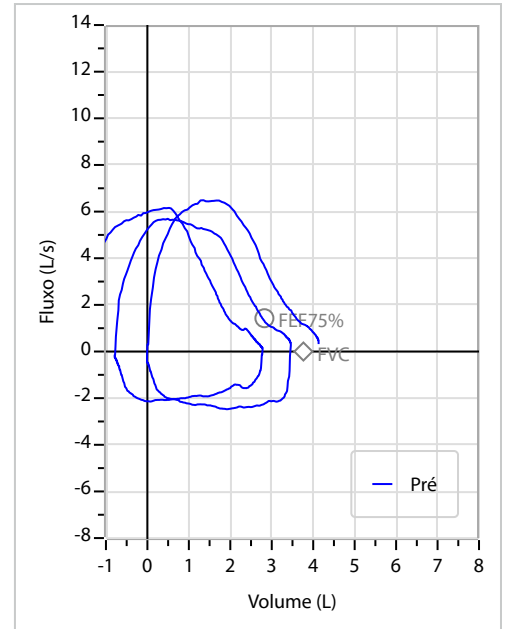
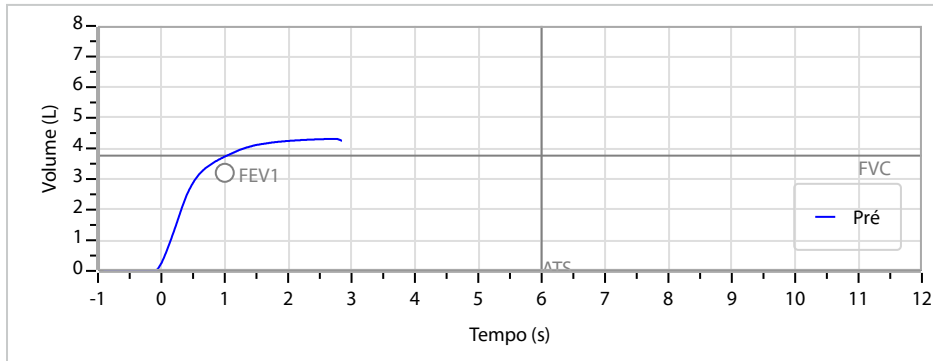
*Dennis Josue Vanezca Jaramillo*  
\*\* Assinado por biometria \*\*

Modelo do Audiometro :AVS500 - VIBRASOM  
Última Aferição :12/08/2025

Nome	Dennis Josue Vanezca Jaramillo		ID1	--	Sexo	Masculino	Idade	30,7	Peso (kg)	68,00	Altura (cm)	158,0	
Agrupamento	--	D.O.B.	14/08/1995	ID2	--	BMI (kg/m2)	27,2	Fumante	Não	Anos de Tabag...	--	Cig/Dia	--
Técnico	--	Médico	--	Classe 2	--	Etnia	Outros/Não Especificado						

<b>CAPACIDADE VITAL FORÇADA</b>	Imprimir Resultado dos testes	Definir previsão	Posição do Teste
	09:18	GLI	SENTADO

	Meas.	Pred	% Pred	z score
FVC	L 4,33	3,76	115	
FEV1	L 3,73	3,20	117	
FEV1/FVC%	% 86,3	85,1	101	
FEV1/Vcmax%	% 86,3	85,1	101	



**Interpretação**

ANORMALIDADE MODERADA.

Assinatura: \_\_\_\_\_

**Dr Rafael Correa da Costa**  
 Médico - CRM/MT 8885  
 Clínica Médica - RQE 6747  
 Médico do Trabalho - RQE 6179  
 Hismet - Medicina do Trabalho - 65-3321 7051

Protocolo:2605270947349

Data:27/05/2026

Paciente:Dennis Josue Vanezca Jaramillo

Nasc.:14/08/1995 RG :-

CPF:71184188203

Exame :RX COLUNA LOMBO SACRA AP / PERFIL

### Resultado

RX DA COLUNA LOMBAR

TÉCNICA: INCIDÊNCIAS EM AP E PERFIL.

ANÁLISE:

ACENTUAÇÃO DA LORDOSE LOMBAR FISIOLÓGICA EM DECÚBITO.

ALINHAMENTO POSTERIOR E ALTURA DOS CORPOS VERTEBRAIS NORMAIS.

CORPOS VERTEBRAIS VISUALIZADOS COM MORFOLOGIA E TEXTURA HABITUAIS.

APÓFISES ESPINHOSAS, TRANSVERSAS E PEDÍCULOS SEM ANORMALIDADES.

ESPAÇOS DISCAIS DENTRO DOS LIMITES DA NORMALIDADE.

DR. RICARDO TORRES URBAN

Médico radiologista CRM 6344 MT RQE 4245 MT

v1.0 Chave:<http://sistema.imaggi.com.br/validar.php?chave=15283726380165747222707844767>





# IMAGGI CLINICA DE RADIOLOGIA POR IMAGEM

Avenida General Melo, Nº227  
Dom Aquino - Cuiabá - MT (65) 3055-5926

I7RR



## FOLHA DE LEITURA RADIOLÓGICA — CLASSIFICAÇÃO INTERNACIONAL DE RADIOGRAFIAS DE PNEUMOCONIOSE - OIT

Nome: Dennis Josue Vanezca Jaramillo RG: NÃO INFORMADO Sexo: MASCULINO

Data Nasc.: 14/08/1995 CPF: 71184188203 Controle: NÃO INFORMADO Data 27/05/2026

Empresa: IMAGGI CLINICA DE RADIOLOGIA E DIAG POR Indicação: - Função: -

Raio-X digital:  Sim  Não Leitura em negatoscópio:  Sim  Não

1A - Qualidade técnica:  1  2  3  4  
Comentário: null 1B - Radiografia normal:  Sim (finalizar a leitura)  Não (passe para a seção 2)

2A - Alguma anormalidade de parênquima consistente de com pneumoconiose?  Sim (complete 2B e 2C)  Não (passe para a seção 3)

### 2B - Pequenas opacidades

A) Formas e tamanhos	b) Zonas	C) Profusão
Primárias Secundárias	D E	0/- [ ] 0/0 [ ] 0/1 [ ]
p [ ] s [ ] p [ ] s [ ]	[ ] [ ]	1/0 [ ] 1/1 [ ] 1/2 [ ]
q [ ] t [ ] q [ ] t [ ]	[ ] [ ]	2/1 [ ] 2/2 [ ] 2/3 [ ]
r [ ] u [ ] r [ ] u [ ]	[ ] [ ]	3/2 [ ] 3/3 [ ] 3/+ [ ]

### 2C - Grandes opacidades

0 [ ] A [ ] B [ ] C [ ]

3A - Alguma anormalidade pleural consistente com pneumoconiose?  Sim (complete 3B, 3C e 3D)  Não (passe para a seção 4)

3B - Placas  Sim  Não

Local	Calcificação	Extensão da parede (combinado perfil e frontal)	Largura (opcional) (mínimo de 3mm para
Parede em perfil	0 [ ] D [ ] E [ ]	0 [ ] D [ ] 1 [ ] 2 [ ] 3 [ ]	D [ ] A [ ] B [ ] C [ ]
Frontal	0 [ ] D [ ] E [ ]	0 [ ] E [ ] 1 [ ] 2 [ ] 3 [ ]	E [ ] A [ ] B [ ] C [ ]
Diafragma	0 [ ] D [ ] E [ ]	Até 1/4 da parede lateral = 1	Até 1/4 da parede lateral = 1
Outros locais	0 [ ] D [ ] E [ ]	1/4 à 1/2 da parede lateral = 2	1/4 à 1/2 da parede lateral = 2
		> 1/2 da parede lateral = 3	> 1/2 da parede lateral = 3

3C - Obliteração do seio 0 [ ] D [ ] E [ ]

3D - Espessamento pleural  Sim  Não

Local	Calcificação	Extensão da parede (combinado perfil e frontal)	Largura (opcional) (mínimo de 3mm para
Parede em perfil	0 [ ] D [ ] E [ ]	0 [ ] D [ ] 1 [ ] 2 [ ] 3 [ ]	D [ ] A [ ] B [ ] C [ ]
Frontal	0 [ ] D [ ] E [ ]	0 [ ] E [ ] 1 [ ] 2 [ ] 3 [ ]	E [ ] A [ ] B [ ] C [ ]
		Até 1/4 da parede lateral = 1	3 à 5 mm = a
		1/4 à 1/2 da parede lateral = 2	5 à 10 mm = b
		> 1/2 da parede lateral = 3	> 10 mm = c

4A - Outras anormalidades?  Sim (complete 4B)  Não (finalizar leitura)

4B - Símbolos: (\*) od: **Necessário um comentário.**

aa	at	ax	bu	ca	cg	cn	co	cp	cv	di	ef	em	es	fr	hi	ho	id	ih	kl	me	pa	pb	pi	px	ra	rp	tb	od
----	----	----	----	----	----	----	----	----	----	----	----	----	----	----	----	----	----	----	----	----	----	----	----	----	----	----	----	----

Descrição do item 4B: aa = Aorta aterosclerótica | at = Espessamento pleural apical significativo | ax = Coalescência de pequenas opacidades | bu = Bolhas | ca = Câncer | cg = Nódulos não pneumoconióticos calcificados | cn = Calcificação de pequenas opacidades pneumoconióticas | co = Anormalidade de forma e tamanho do coração | cp = Cor pulmonale | cv = Cavidade | di = Distorção significativa de estrutura intratorácica | ef = Derrame pleural | em = Enfisema | es = Calcificações em casca de ovo | fr = Fratura(s) de costela(s) recente(s) ou consolidada(s) | hi = Aumento de gânglios hilares e/ou mediastinais | ho = Faveolamento | id = Borda diafragmática mal definida | ih = Borda cardíaca mal definida | kl = Linhas septais (kerley) | me = Mesotelioma | od = Outras doenças | pa = Atelectasia laminar | pb — Banda(s) parenquimatosa(s) | pi = Espessamento pleural de cisura(s) interlobar(es) | px = Pneumotórax | ra = Atelectasia redonda | rp — Pneumoconiose reumatóide | tb = Tuberculose

4C - Comentários:

Belo Horizonte, quarta-feira, 27 de maio de 2026  
10:08:55

Dr Ronaldo Zupo

CRM 13252