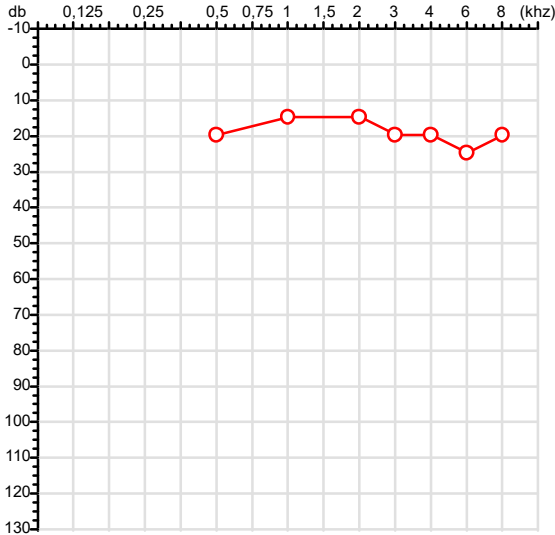


CPF :039.311.561-50	Paciente :CLECIO NEVES DE BRANDAO	RG :17532817/SSP
CNPJ :14.574.632/0001-73	Razão :MANPOWER STAFFING LTDA	
Nascimento :15/10/1988	Idade : 37 anos	
Motivo :Admissional	Setor :GERAL	
Reposou :14h	Função :AJUDANTE DE CARGA E DESCARGA	
Data do Exame : 01/06/2026		

Audiometria

Orelha Direita



Aérea

Khz	0,25	0,5	1	2	3	4	6	8
OD db	NDG	20	15	15	20	20	25	20

Ossea

Khz	0,25	0,5	1	2	3	4	6
OD db	NDG	NDG	NDG	NDG	NDG	NDG	NDG

Médias Tritonais

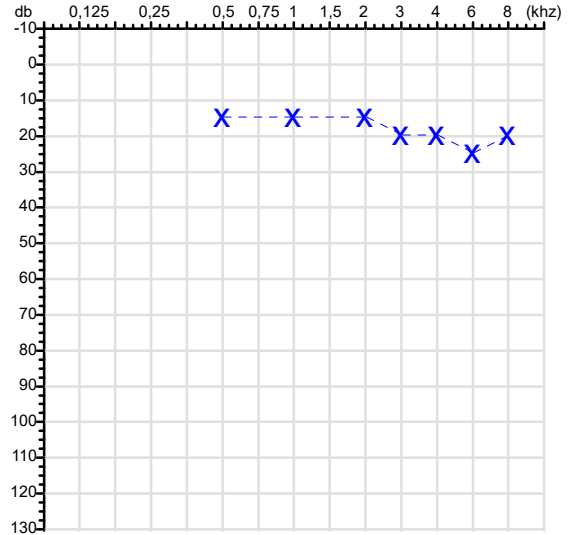
Khz	0,5	1	2	=	3	4	6	=
OD db	20	15	15	17	20	20	25	22

Laudo Clínico OD

Audição normal

Classificações: tipo de perda auditiva (Silman e Silvermam - 1997), grau de perda auditiva média 500khz, 1000khz e 2000khz (Lloyd e Kaplan - 1978) e configuração audiométrica (Silman e Silverman - 1997 - adaptada de Carhart, 1945 e Lloyd e Kaplan, 1978)

Orelha Esquerda



Khz	0,25	0,5	1	2	3	4	6	8
OE db	NDG	15	15	15	20	20	25	20

Khz	0,25	0,5	1	2	3	4	6
OE db	NDG	NDG	NDG	NDG	NDG	NDG	NDG

Khz	0,5	1	2	=	3	4	6	=
OE db	15	15	15	15	20	20	25	22

Laudo Clínico OE

Audição normal

Classificações: tipo de perda auditiva (Silman e Silvermam - 1997), grau de perda auditiva média 500khz, 1000khz e 2000khz (Lloyd e Kaplan - 1978) e configuração audiométrica (Silman e Silverman - 1997 - adaptada de Carhart, 1945 e Lloyd e Kaplan, 1978)

Emanuel Sempio
Fonoaudiólogo
Audiologia Clínica e Ocupacional
CRFa/ 5-5297-8

Emanuel Sempio
Fonoaudiólogo
CRFa 5 - 5297 - 8

Assinatura eletrônica :A57C70BA1BFDFDE6DD7BC14170E9F6DA
Para validar a assinatura : <https://sistema.hismet.com.br/validacao.php>

Clecio Neves de Brandao

** Assinado por biometria **

Modelo do Audiometro :AVS500 - VIBRASOM
Última Aferição :12/08/2025

Protocolo:2606011057269

Data:01/06/2026

Paciente:CLECIO NEVES DE BRANDAO

Nasc.:15/10/1988 RG :17532817-SSP

CPF:03931156150

Exame :RX COLUNA CERVICAL AP / PERFIL

Resultado

CORPOS VERTEBRAIS VISUALIZADOS COM MORFOLOGIA E TEXTURA HABITUAIS.
APÓFISES ESPINHOSAS, TRANSVERSAS E PEDÍCULOS SEM ANORMALIDADES.
ESPAÇOS DISCAIS DENTRO DOS LIMITES DA NORMALIDADE.
AUSÊNCIA DE ASSIMETRIAS EVIDENTES OU ESCOLIOSE DA COLUNA.



Dr. Leandro M. Colmanetti

Médico Radiologista CRM 5995 MT RQE 4585 MT

v1.0 Chave:<http://sistema.imaggi.com.br/validar.php?chave=312919538930843449395641129947>



Protocolo:2606011106289

Data:01/06/2026

Paciente:CLECIO NEVES DE BRANDAO

Nasc.:15/10/1988 RG :17532817-SSP

CPF:03931156150

Exame :RX COLUNA DORSAL AP/ PERFIL

Resultado

CORPOS VERTEBRAIS VISUALIZADOS COM MORFOLOGIA E TEXTURA HABITUAIS.
APÓFISES ESPINHOSAS, TRANSVERSAS E PEDÍCULOS SEM ANORMALIDADES.
ESPAÇOS DISCAIS DENTRO DOS LIMITES DA NORMALIDADE.
AUSÊNCIA DE ASSIMETRIAS EVIDENTES OU ESCOLIOSE DA COLUNA.



Dr. Leandro M. Colmanetti

Médico Radiologista CRM 5995 MT RQE 4585 MT

v1.0 Chave:<http://sistema.imaggi.com.br/validar.php?chave=177961178605476404136588493792>



Protocolo:2606011110049

Data:01/06/2026

Paciente:CLECIO NEVES DE BRANDAO

Nasc.:15/10/1988 RG :17532817-SSP

CPF:03931156150

Exame :RX COLUNA LOMBO SACRA AP / PERFIL

Resultado

CORPOS VERTEBRAIS VISUALIZADOS COM MORFOLOGIA E TEXTURA HABITUAIS.
APÓFISES ESPINHOSAS, TRANSVERSAS E PEDÍCULOS SEM ANORMALIDADES.
ESPAÇOS DISCAIS DENTRO DOS LIMITES DA NORMALIDADE.
AUSÊNCIA DE ASSIMETRIAS EVIDENTES OU ESCOLIOSE DA COLUNA.
LINHA DE PESO PROJETADO ANTERIOR A BASE DO SACRO.
PRESENÇA DE SEIS VÉRTEBRAS COM CARACTERÍSTICAS LOMBARES. NO PRESENTE ESTUDO A ÚLTIMA VÉRTEBRA COM CARACTERÍSTICAS LOMBARES FOI DENOMINADA VÉRTEBRA DE TRANSIÇÃO (VT).
MEGAPOFISE TRANSVERSA à DIREITA DE VT ARTICULADA COM O SACRO.



Dr. Leandro M. Colmanetti

Médico Radiologista CRM 5995 MT RQE 4585 MT

v1.0 Chave:<http://sistema.imaggi.com.br/validar.php?chave=070352486040704737204582478725>

