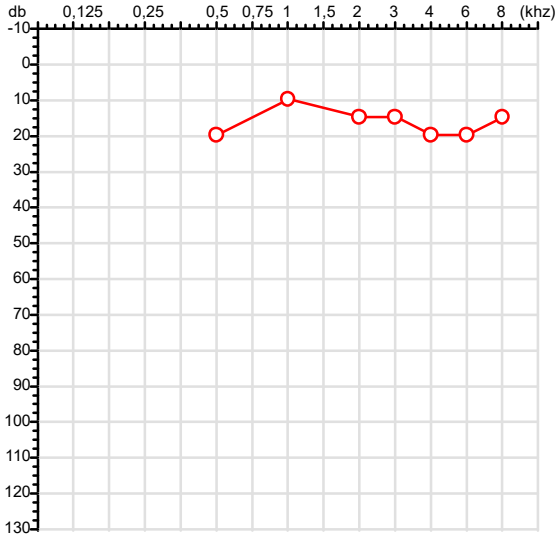


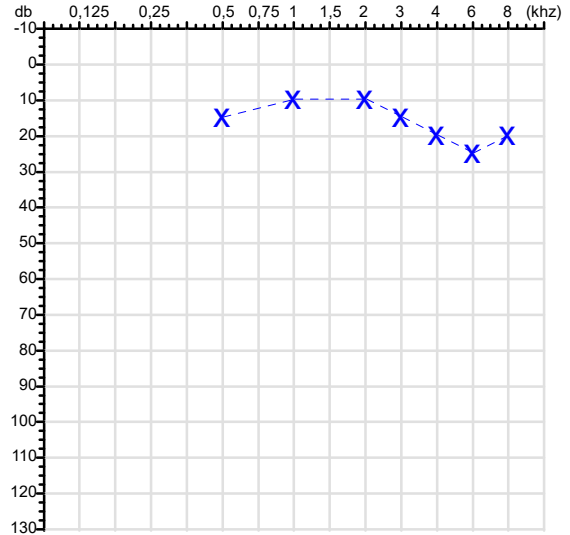
CPF :060.059.311-80	Paciente :Luiz Fernando Viana de Souza	RG :26214008/SSP/MT
CNPJ :22.485.904/0001-97	Razão :NUTRECO BRASIL NUTRICAÇÃO ANIMAL LTDA	
Nascimento :10/09/1999	Idade : 26 anos	
Motivo :Retorno ao Trabalho	Setor :GERAL	
Reposo :14h	Função :OPERADOR DE PRODUÇÃO I	
Data do Exame : 02/06/2026		

**Orelha Direita**



**Audiometria**

**Orelha Esquerda**



**Aérea**

Khz	0,25	0,5	1	2	3	4	6	8
OD db	NDG	20	10	15	15	20	20	15

Khz	0,25	0,5	1	2	3	4	6	8
OE db	NDG	15	10	10	15	20	25	20

**Ossea**

Khz	0,25	0,5	1	2	3	4	6
OD db	NDG	NDG	NDG	NDG	NDG	NDG	NDG

Khz	0,25	0,5	1	2	3	4	6
OE db	NDG	NDG	NDG	NDG	NDG	NDG	NDG

**Médias Tritonais**

Khz	0,5	1	2	=	3	4	6	=
OD db	20	10	15	15	15	20	20	18

Khz	0,5	1	2	=	3	4	6	=
OE db	15	10	10	12	15	20	25	20

**Laudo Clínico OD**

Audição normal

**Laudo Clínico OE**

Audição normal

Classificações: tipo de perda auditiva (Silman e Silvermam - 1997), grau de perda auditiva média 500khz, 1000khz e 2000khz (Lloyd e Kaplan - 1978) e configuração audiométrica (Silman e Silverman - 1997 - adaptada de Carhart, 1945 e Lloyd e Kaplan, 1978)

Classificações: tipo de perda auditiva (Silman e Silvermam - 1997), grau de perda auditiva média 500khz, 1000khz e 2000khz (Lloyd e Kaplan - 1978) e configuração audiométrica (Silman e Silverman - 1997 - adaptada de Carhart, 1945 e Lloyd e Kaplan, 1978)

*Emanuel Sempio*  
Fonoaudiólogo  
Audiologia Clínica e Ocupacional  
CRFa/ 5-5297-8

Emanuel Sempio  
Fonoaudiólogo  
CRFa 5 - 5297 - 8

Assinatura eletrônica :052D6F24AFF2D4734402E07738441342

Para validar a assinatura : <https://sistema.hismet.com.br/validacao.php>

*Luiz Fernando Viana de Souza*

\*\* Assinado por biometria \*\*

Modelo do Audiometro :AVS500 - VIBRASOM

Última Aferição :12/08/2025

Protocolo:26060211261632

Data:02/06/2026

Paciente:LUIZ FERNANDO VIANA DE SOUZA

Nasc.:10/09/1999 RG :26214008-SSP/MT

CPF:06005931180

Exame :ELETROENCEFALOGRAMA CLINICO

### Resultado

A ATIVIDADE ELÉTRICA CEREBRAL DE REPOUSO MOSTROU-SE SIMÉTRICA ENTRE ÁREAS HOMÓLOGAS, ORGANIZADA, CONSTITUÍDA POR UM RITMO ALFA DOMINANTE,09-10HZ DE MÉDIA AMPLITUDE, COM PREDOMÍNIO NAS REGIÕES POSTERIO.  
AUSÊNCIA DE ATIVIDADE EPILEPTIFORME.  
DURANTE TODO O DECORRER DO EXAME, MESMO COM A ATIVAÇÃO PELA HIPERPNÉIA, NÃO FORAM REGISTRADOS GRAFOELEMENTOS PATOLÓGICOS.  
ELETROENCEFALOGRAMA DIGITAL, REALIZADO DURANTE VIGÍLIA, EM CONDIÇÕES TÉCNICAS SATISFATÓRIAS.

Impressão diagnóstica

DENTRO DOS PARÂMETROS NORMAIS.

---

DR. CESAR ANDROLAGE  
Neurologista CRM 7432 MT RQE 4011 MT  
CRM-MT 7432

v1.0 Chave:<http://sistema.imaggi.com.br/validar.php?chave=75533429423752227720076797437>



**IMAGGI CLINICA DE RADIOLOGIA POR IMAGEM**Avenida General Melo, N°227  
Dom Aquino - Cuiabá - MT (65) 3055-5926

1008

**FOLHA DE LEITURA RADIOLOGICA — CLASSIFICAÇÃO INTERNACIONAL DE RADIOGRAFIAS DE PNEUMOCONIOSE - OIT**

Nome: LUIZ FERNANDO VIANA DE SOUZA

RG: 26214008-SSP/MT

Sexo: MASCULINO

Data Nasc.: 10/09/1999

CPF: 06005931180

Controle: NÃO INFORMADO

Data

02/06/2026

Empresa: IMAGGI CLINICA DE RADIOLOGIA E DIAG POR

Indicação: -

Função: -

Raio-X digital:  Sim  NãoLeitura em negatoscópio:  Sim  Não1A - Qualidade técnica:  1  2  3  4

Comentário: null

1B - Radiografia normal:  Sim (finalizar a leitura)  Não  
(passe para a seção 2)2A - Alguma anormalidade de parênquima consistente de com pneumoconiose?  Sim (complete 2B e 2C)  
 Não (passe para a seção 3)**2B - Pequenas opacidades**

A) Formas e tamanhos	b) Zonas	C) Profusão
Primárias Secundárias	D E	0/- [ ] 0/0 [ ] 0/1 [ ]
p [ ] s [ ] p [ ] s [ ]	[ ] [ ]	1/0 [ ] 1/1 [ ] 1/2 [ ]
q [ ] t [ ] q [ ] t [ ]	[ ] [ ]	2/1 [ ] 2/2 [ ] 2/3 [ ]
r [ ] u [ ] r [ ] u [ ]	[ ] [ ]	3/2 [ ] 3/3 [ ] 3/+ [ ]

**2C - Grandes opacidades**

0 [ ] A [ ] B [ ] C [ ]

3A - Alguma anormalidade pleural consistente com pneumoconiose?  Sim (complete 3B, 3C e 3D)  
 Não (passe para a seção 4)3B - Placas  Sim  Não

Local	Calcificação	Extensão da parede (combinado perfil e frontal)	Largura (opcional) (mínimo de 3mm para
Parede em perfil	0 [ ] D [ ] E [ ]	0 [ ] D [ ] 1 [ ] 2 [ ] 3 [ ]	D [ ] A [ ] B [ ] C [ ]
Frontal	0 [ ] D [ ] E [ ]	0 [ ] E [ ] 1 [ ] 2 [ ] 3 [ ]	E [ ] A [ ] B [ ] C [ ]
Diafragma	0 [ ] D [ ] E [ ]	Até 1/4 da parede lateral = 1	Até 1/4 da parede lateral = 1
Outros locais	0 [ ] D [ ] E [ ]	1/4 à 1/2 da parede lateral = 2	1/4 à 1/2 da parede lateral = 2
		> 1/2 da parede lateral = 3	> 1/2 da parede lateral = 3

3C - Obliteração do seio 0 [ ] D [ ] E [ ]

3D - Espessamento pleural  Sim  Não

Local	Calcificação	Extensão da parede (combinado perfil e frontal)	Largura (opcional) (mínimo de 3mm para
Parede em perfil	0 [ ] D [ ] E [ ]	0 [ ] D [ ] 1 [ ] 2 [ ] 3 [ ]	D [ ] A [ ] B [ ] C [ ]
Frontal	0 [ ] D [ ] E [ ]	0 [ ] E [ ] 1 [ ] 2 [ ] 3 [ ]	E [ ] A [ ] B [ ] C [ ]
		Até 1/4 da parede lateral = 1	3 à 5 mm = a
		1/4 à 1/2 da parede lateral = 2	5 à 10 mm = b
		> 1/2 da parede lateral = 3	> 10 mm = c

4A - Outras anormalidades?  Sim (complete 4B)  Não (finalizar leitura)4B - Símbolos: (\*) od: **Necessário um comentário.**

aa	at	ax	bu	ca	cg	cn	co	cp	cv	di	ef	em	es	fr	hi	ho	id	ih	kl	me	pa	pb	pi	px	ra	rp	tb	od
----	----	----	----	----	----	----	----	----	----	----	----	----	----	----	----	----	----	----	----	----	----	----	----	----	----	----	----	----

**Descrição do item 4B:** aa = Aorta aterosclerótica | at = Espessamento pleural apical significativo | ax = Coalescência de pequenas opacidades | bu = Bolhas | ca = Câncer | cg = Nódulos não pneumoconióticos calcificados | cn = Calcificação de pequenas opacidades pneumoconióticas | co = Anormalidade de forma e tamanho do coração | cp = Cor pulmonale | cv = Cavidade | di = Distorção significativa de estrutura intratorácica | ef = Derrame pleural | em = Enfisema | es = Calcificações em casca de ovo | fr = Fratura(s) de costela(s) recente(s) ou consolidada(s) | hi = Aumento de gânglios hilares e/ou mediastinais | ho = Faveolamento | id = Borda diafragmática mal definida | ih = Borda cardíaca mal definida | kl = Linhas septais (kerley) | me = Mesotelioma | od = Outras doenças | pa = Atelectasia laminar | pb — Banda(s) parenquimatosa(s) | pi = Espessamento pleural de cisura(s) interlobar(es) | px = Pneumotórax | ra = Atelectasia redonda | rp — Pneumoconiose reumatóide | tb = Tuberculose

4C - Comentários:

Belo Horizonte, terça-feira, 2 de junho de  
2026  
11:30:05
  
Dr Ronaldo Zupo

CRM 13252


825527

### TESTE DE ISHIHARA (cores)


Qual N° você vê na imagem ?

Nome: Luiz Leonardo Viana de Souza


Data: 02 / 06 / 2020




8




12




29



5



6



74

Assinatura Candidato: Luiz Leonardo Viana de Souza

Conclusão:  Você acertou todas as questões, provavelmente você não sofre de daltonismo.

Você **não** acertou todas as questões, talvez você tenha um grau de daltonismo, sugerimos uma consulta com um médico especialista.

Dr<sup>a</sup> Gabriela Nonato Dias  
Médica  
CRM-MT 16075

Médico