

**IMAGGI CLINICA DE RADIOLOGIA POR IMAGEM**Avenida General Melo, N°227  
Dom Aquino - Cuiabá - MT (65) 3055-5926

00G4

**FOLHA DE LEITURA RADIOLOGICA — CLASSIFICAÇÃO INTERNACIONAL DE RADIOGRAFIAS DE PNEUMOCONIOSE - OIT**

Nome: PIERRE WESNER DORIS

RG: NÃO INFORMADO

Sexo: MASCULINO

Data Nasc.: 05/03/1994

CPF: 70517551101

Controle: NÃO INFORMADO

Data

03/06/2026

Empresa: IMAGGI CLINICA DE RADIOLOGIA E DIAG POR

Indicação: -

Função: -

Raio-X digital:  Sim  NãoLeitura em negatoscópio:  Sim  Não1A - Qualidade técnica:  1  2  3  4

Comentário: null

1B - Radiografia normal:  Sim (finalizar a leitura)  Não  
(passe para a seção 2)2A - Alguma anormalidade de parênquima consistente de com pneumoconiose?  Sim (complete 2B e 2C)  
 Não (passe para a seção 3)**2B - Pequenas opacidades**

A) Formas e tamanhos		b) Zonas		C) Profusão		
Primárias	Secundárias	D	E	0/- [ ]	0/0 [ ]	0/1 [ ]
p [ ]	s [ ]	p [ ]	s [ ]	1/0 [ ]	1/1 [ ]	1/2 [ ]
q [ ]	t [ ]	q [ ]	t [ ]	2/1 [ ]	2/2 [ ]	2/3 [ ]
r [ ]	u [ ]	r [ ]	u [ ]	3/2 [ ]	3/3 [ ]	3/+ [ ]

**2C - Grandes opacidades**

0 [ ]      A [ ]      B [ ]      C [ ]

3A - Alguma anormalidade pleural consistente com pneumoconiose?  Sim (complete 3B, 3C e 3D)  
 Não (passe para a seção 4)3B - Placas  Sim  Não

Local	Calcificação	Extensão da parede (combinado perfil e frontal)	Largura (opcional) (mínimo de 3mm para
Parede em perfil	0 [ ] D [ ] E [ ]	0 [ ] D [ ] 1 [ ] 2 [ ] 3 [ ]	D [ ] A [ ] B [ ] C [ ]
Frontal	0 [ ] D [ ] E [ ]	0 [ ] E [ ] 1 [ ] 2 [ ] 3 [ ]	E [ ] A [ ] B [ ] C [ ]
Diafragma	0 [ ] D [ ] E [ ]	Até 1/4 da parede lateral = 1	Até 1/4 da parede lateral = 1
Outros locais	0 [ ] D [ ] E [ ]	1/4 à 1/2 da parede lateral = 2	1/4 à 1/2 da parede lateral = 2
		> 1/2 da parede lateral = 3	> 1/2 da parede lateral = 3

3C - Obliteração do seio 0 [ ] D [ ] E [ ]

3D - Espessamento pleural  Sim  Não

Local	Calcificação	Extensão da parede (combinado perfil e frontal)	Largura (opcional) (mínimo de 3mm para
Parede em perfil	0 [ ] D [ ] E [ ]	0 [ ] D [ ] 1 [ ] 2 [ ] 3 [ ]	D [ ] A [ ] B [ ] C [ ]
Frontal	0 [ ] D [ ] E [ ]	0 [ ] E [ ] 1 [ ] 2 [ ] 3 [ ]	E [ ] A [ ] B [ ] C [ ]
		Até 1/4 da parede lateral = 1	3 à 5 mm = a
		1/4 à 1/2 da parede lateral = 2	5 à 10 mm = b
		> 1/2 da parede lateral = 3	> 10 mm = c

4A - Outras anormalidades?  Sim (complete 4B)  Não (finalizar leitura)4B - Símbolos: (\*) od: **Necessário um comentário.**

aa	at	ax	bu	ca	cg	cn	co	cp	cv	di	ef	em	es	fr	hi	ho	id	ih	kl	me	pa	pb	pi	px	ra	rp	tb	od
----	----	----	----	----	----	----	----	----	----	----	----	----	----	----	----	----	----	----	----	----	----	----	----	----	----	----	----	----

**Descrição do item 4B:** aa = Aorta aterosclerótica | at = Espessamento pleural apical significativo | ax = Coalescência de pequenas opacidades | bu = Bolhas | ca = Câncer | cg = Nódulos não pneumoconióticos calcificados | cn = Calcificação de pequenas opacidades pneumoconióticas | co = Anormalidade de forma e tamanho do coração | cp = Cor pulmonale | cv = Cavidade | di = Distorção significativa de estrutura intratorácica | ef = Derrame pleural | em = Enfisema | es = Calcificações em casca de ovo | fr = Fratura(s) de costela(s) recente(s) ou consolidada(s) | hi = Aumento de gânglios hilares e/ou mediastinais | ho = Faveolamento | id = Borda diafragmática mal definida | ih = Borda cardíaca mal definida | kl = Linhas septais (kerley) | me = Mesotelioma | od = Outras doenças | pa = Atelectasia laminar | pb — Banda(s) parenquimatosa(s) | pi = Espessamento pleural de cisura(s) interlobar(es) | px = Pneumotórax | ra = Atelectasia redonda | rp — Pneumoconiose reumatóide | tb = Tuberculose

4C - Comentários:

Belo Horizonte, quarta-feira, 3 de junho de  
2026  
12:24:48
  
Dr Ronaldo Zupo

CRM 13252

Protocolo:2606031052439

Data:03/06/2026

Paciente:PIERRE WESNER DORIS

Nasc.:05/03/1994 RG :.-.

CPF:70517551101

Exame :RX TORAX PA / PERFIL

### Resultado

OSSOS COM MORFOLOGIA E TEXTURA NORMAIS.  
MEDIASTINO CENTRADO E SEM MASSAS VISÍVEIS NA SUA TOPOGRAFIA.  
HILOS E TRAMA VASCULAR PULMONAR DE ASPECTO HABITUAL.  
CAMPOS PLEUROPULMONARES COM TRANSPARÊNCIA SATISFATÓRIA.  
CÚPULAS DIAFRAGMÁTICAS DE CONTORNOS NÍTIDOS E SEIOS COSTOFRÊNICOS LIVRES.  
ÁREA CARDÍACA NOS LIMITES DA NORMALIDADE.



---

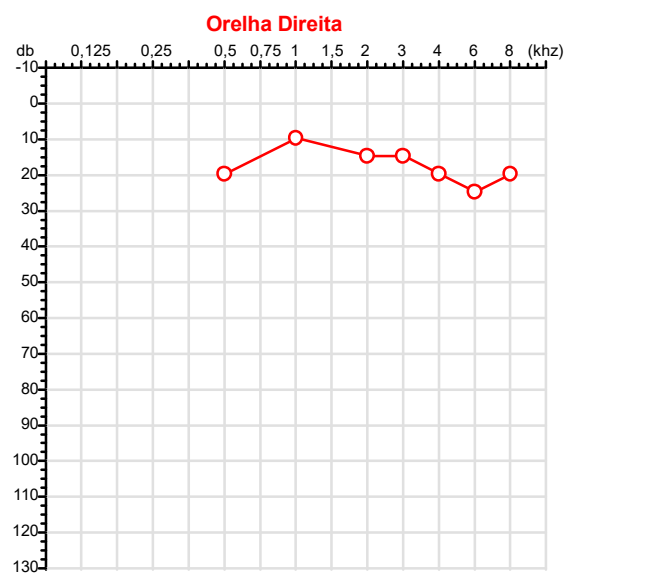
Dr. Leandro M. Colmanetti

Médico Radiologista CRM 5995 MT RQE 4585 MT

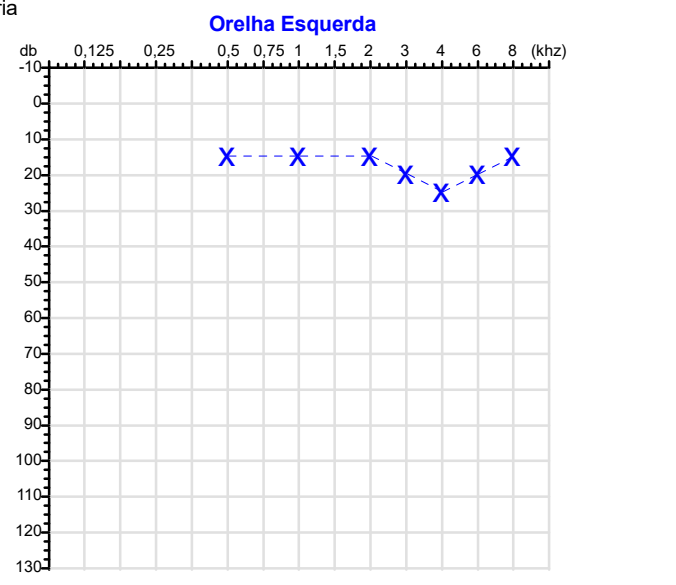
v1.0 Chave:<http://sistema.imaggi.com.br/validar.php?chave=766677586660929391856442123008>



CPF :705.175.511-01	Paciente :Pierre Wesner Doris	RG :./.
CNPJ : 16.850.879/0002-81	Razão :AGUAS CUIABA S.A. - CONCESSIONARIA DE SERVICOS PUBLICOS DE AGUA E ESGOTO	
Nascimento :05/03/1994	Idade : 32 anos	
Motivo :Demissional	Setor :GERAL	
Reposuo :14h	Função :FISCAL DE CAMPO	
Data do Exame : 03/06/2026		



Audiometria



**Aérea**

Khz	0,25	0,5	1	2	3	4	6	8
OD db	NDG	20	10	15	15	20	25	20

Khz	0,25	0,5	1	2	3	4	6	8
OE db	NDG	15	15	15	20	25	20	15

**Ossea**

Khz	0,25	0,5	1	2	3	4	6
OD db	NDG	NDG	NDG	NDG	NDG	NDG	NDG

Khz	0,25	0,5	1	2	3	4	6
OE db	NDG	NDG	NDG	NDG	NDG	NDG	NDG

**Médias Tritonais**

Khz	0,5	1	2	=	3	4	6	=
OD db	20	10	15	15	15	20	25	20

Khz	0,5	1	2	=	3	4	6	=
OE db	15	15	15	15	20	25	20	22

**Laudo Clínico OD**  
Audição normal

**Laudo Clínico OE**  
Audição normal

Classificações: tipo de perda auditiva (Silman e Silvermam - 1997), grau de perda auditiva média 500khz, 1000khz e 2000khz (Lloyd e Kaplan - 1978) e configuração audiométrica (Silman e Silverman - 1997 - adaptada de Carhart, 1945 e Lloyd e Kaplan, 1978)

Classificações: tipo de perda auditiva (Silman e Silvermam - 1997), grau de perda auditiva média 500khz, 1000khz e 2000khz (Lloyd e Kaplan - 1978) e configuração audiométrica (Silman e Silverman - 1997 - adaptada de Carhart, 1945 e Lloyd e Kaplan, 1978)

*Emanuel Sempio*  
Fonoaudiólogo  
Audiologia Clínica e Ocupacional  
CRFa/ 5-5297-8

Emanuel Sempio  
Fonoaudiólogo  
CRFa 5 - 5297 - 8  
Assinatura eletrônica :9767CB8322F8DD39BCD1D3782B04532B  
Para validar a assinatura : <https://sistema.hismet.com.br/validacao.php>

*Pierre Wesner Doris*  
\*\* Assinado por biometria \*\*

Modelo do Audiometro :AVS500 - VIBRASOM  
Última Aferição :12/08/2025