



# IMAGGI CLINICA DE RADIOLOGIA POR IMAGEM

Avenida General Melo, Nº227  
Dom Aquino - Cuiabá - MT (65) 3055-5926

YDC8



## FOLHA DE LEITURA RADIOLOGICA — CLASSIFICAÇÃO INTERNACIONAL DE RADIOGRAFIAS DE PNEUMOCONIOSE - OIT

Nome: EVENS AVRIL

RG: NÃO INFORMADO

Sexo: MASCULINO

Data Nasc.: 25/05/1976

CPF: 71177974282

Controle: NÃO INFORMADO

Data

05/06/2026

Empresa: IMAGGI CLINICA DE RADIOLOGIA E DIAG POR

Indicação: -

Função: -

Raio-X digital:  Sim  Não

Leitura em negatoscópio:  Sim  Não

1A - Qualidade técnica:  1  2  3  4

Comentário: null

1B - Radiografia normal:  Sim (finalizar a leitura)  Não  
(passe para a seção 2)

2A - Alguma anormalidade de parênquima consistente de com pneumoconiose?  Sim (complete 2B e 2C)  
 Não (passe para a seção 3)

### 2B - Pequenas opacidades

A) Formas e tamanhos	b) Zonas	C) Profusão
Primárias Secundárias	D E	0/- [ ] 0/0 [ ] 0/1 [ ]
p [ ] s [ ] p [ ] s [ ]	[ ] [ ]	1/0 [ ] 1/1 [ ] 1/2 [ ]
q [ ] t [ ] q [ ] t [ ]	[ ] [ ]	2/1 [ ] 2/2 [ ] 2/3 [ ]
r [ ] u [ ] r [ ] u [ ]	[ ] [ ]	3/2 [ ] 3/3 [ ] 3/+ [ ]

### 2C - Grandes opacidades

0  A [ ] B [ ] C [ ]

3A - Alguma anormalidade pleural consistente com pneumoconiose?  Sim (complete 3B, 3C e 3D)  
 Não (passe para a seção 4)

3B - Placas  Sim  Não

Local	Calcificação	Extensão da parede (combinado perfil e frontal)	Largura (opcional) (mínimo de 3mm para
Parede em perfil	0 [ ] D [ ] E [ ]	0 [ ] D [ ] 1 [ ] 2 [ ] 3 [ ]	D [ ] A [ ] B [ ] C [ ]
Frontal	0 [ ] D [ ] E [ ]	0 [ ] E [ ] 1 [ ] 2 [ ] 3 [ ]	E [ ] A [ ] B [ ] C [ ]
Diafragma	0 [ ] D [ ] E [ ]	Até 1/4 da parede lateral = 1	Até 1/4 da parede lateral = 1
Outros locais	0 [ ] D [ ] E [ ]	1/4 à 1/2 da parede lateral = 2	1/4 à 1/2 da parede lateral = 2
		> 1/2 da parede lateral = 3	> 1/2 da parede lateral = 3

3C - Obliteração do seio 0 [ ] D [ ] E [ ]

3D - Espessamento pleural  Sim  Não

Local	Calcificação	Extensão da parede (combinado perfil e frontal)	Largura (opcional) (mínimo de 3mm para
Parede em perfil	0 [ ] D [ ] E [ ]	0 [ ] D [ ] 1 [ ] 2 [ ] 3 [ ]	D [ ] A [ ] B [ ] C [ ]
Frontal	0 [ ] D [ ] E [ ]	0 [ ] E [ ] 1 [ ] 2 [ ] 3 [ ]	E [ ] A [ ] B [ ] C [ ]
		Até 1/4 da parede lateral = 1	3 à 5 mm = a
		1/4 à 1/2 da parede lateral = 2	5 à 10 mm = b
		> 1/2 da parede lateral = 3	> 10 mm = c

4A - Outras anormalidades?  Sim (complete 4B)  Não (finalizar leitura)

4B - Símbolos: (\*) od: **Necessário um comentário.**

aa	at	ax	bu	ca	cg	cn	co	cp	cv	di	ef	em	es	fr	hi	ho	id	ih	kl	me	pa	pb	pi	px	ra	rp	tb	od
----	----	----	----	----	----	----	----	----	----	----	----	----	----	----	----	----	----	----	----	----	----	----	----	----	----	----	----	----

Descrição do item 4B: aa = Aorta aterosclerótica | at = Espessamento pleural apical significativo | ax = Coalescência de pequenas opacidades | bu = Bolhas | ca = Câncer | cg = Nódulos não pneumoconióticos calcificados | cn = Calcificação de pequenas opacidades pneumoconióticas | co = Anormalidade de forma e tamanho do coração | cp = Cor pulmonale | cv = Cavidade | di = Distorção significativa de estrutura intratorácica | ef = Derrame pleural | em = Enfisema | es = Calcificações em casca de ovo | fr = Fratura(s) de costela(s) recente(s) ou consolidada(s) | hi = Aumento de gânglios hilares e/ou mediastinais | ho = Faveolamento | id = Borda diafragmática mal definida | ih = Borda cardíaca mal definida | kl = Linhas septais (kerley) | me = Mesotelioma | od = Outras doenças | pa = Atelectasia laminar | pb — Banda(s) parenquimatosa(s) | pi = Espessamento pleural de cisura(s) interlobar(es) | px = Pneumotórax | ra = Atelectasia redonda | rp — Pneumoconiose reumatóide | tb = Tuberculose

4C - Comentários: <p>MÚLTIPLOS OSTEÓFITOS NOS CORPOS VERTEBRAIS DORSAIS.</p>

Belo Horizonte, sexta-feira, 5 de junho de  
2026  
13:11:42

Dr Ronaldo Zupo

CRM 13252

Protocolo:2606051241379

Data:05/06/2026

Paciente:EVENS AVRIL

Nasc.:25/05/1976 RG :-

CPF:71177974282

Exame :RX TORAX PA / PERFIL

### Resultado

OSSOS COM MORFOLOGIA E TEXTURA NORMAIS.  
MEDIASTINO CENTRADO E SEM MASSAS VISÍVEIS NA SUA TOPOGRAFIA.  
HILOS E TRAMA VASCULAR PULMONAR DE ASPECTO HABITUAL.  
CAMPOS PLEUROPULMONARES COM TRANSPARÊNCIA SATISFATÓRIA.  
CÚPULAS DIAFRAGMÁTICAS DE CONTORNOS NÍTIDOS E SEIOS COSTOFRÊNICOS LIVRES.  
ÁREA CARDÍACA NOS LIMITES DA NORMALIDADE.



---

Dr. Leandro M. Colmanetti

Médico Radiologista CRM 5995 MT RQE 4585 MT

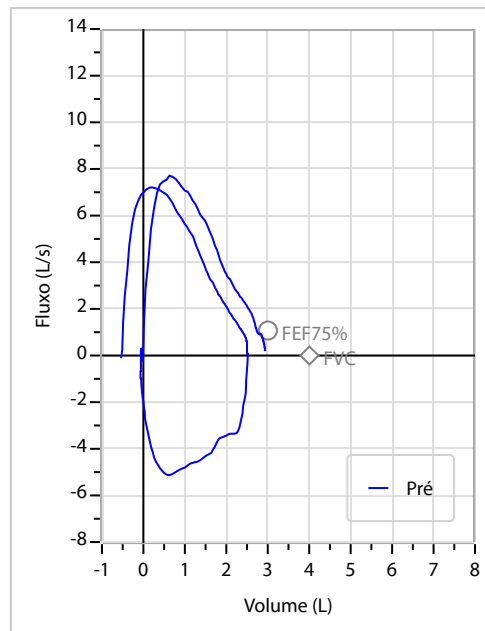
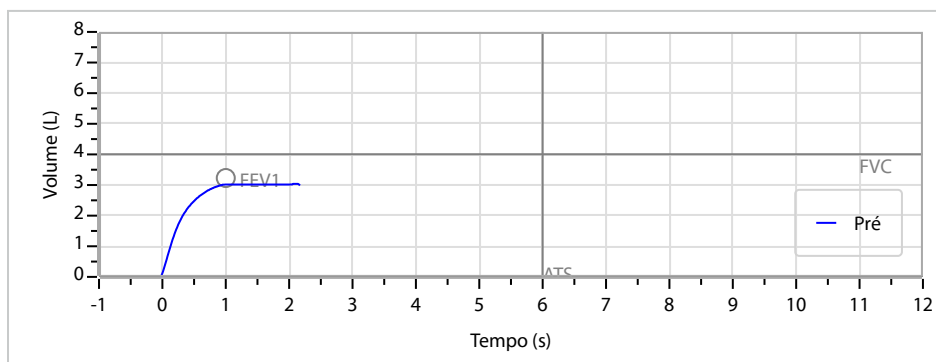
v1.0 Chave:<http://sistema.imaggi.com.br/validar.php?chave=442533522334584314189090332580>



Nome	EVENS AVRIL AVRIL		ID1	822623	Sexo	Masculino	Idade	50,0	Peso (kg)	100,00	Altura (cm)	168,0	
Agrupamento	--	D.O.B.	25/05/1976	ID2	--	BMI (kg/m <sup>2</sup> )	35,4	Fumante	--	Anos de Tabag...	--	Cig/Dia	--
Técnico	--	Médico	--	--	--	Classe 2	--	Etnia	--	Outros/Não Especificado			

<b>CAPACIDADE VITAL FORÇADA</b>	Imprimir Resultado dos testes	Definir previsão	Posição do Teste
	11:36	GLI	SENTADO

	Meas.	Pred	% Pred	z score
FVC	L <b>3,08</b>	4,01	77	
FEV1	L <b>3,06</b>	3,23	95	
FEV1/FVC%	% <b>99,2</b>	80,7	123	
FEV1/Vcmax%	% <b>99,2</b>	80,7	123	



**Interpretação**

O indivíduo tem uma relação FEV1/FVC% de 99,2% que está dentro do limite normal e um valor FVC de 3,08 L que está abaixo de LLN. Os resultados do teste indicam uma POSSÍVEL RESTRIÇÃO.

Assinatura: \_\_\_\_\_