



## ATESTADO DE ACUIDADE VISUAL

CNPJ : 12027138000163 Fantasia : CENTROACO MATRIZ  
Razão Social : CENTROACO INDUSTRIA E COMERCIO DE ACO LTDA  
Endereço : R N QUADRA17 N.º 1100 Complemento : AO LADO TRAE L  
Cidade / UF : CUIABÁ / MT CEP : 78098000

### Funcionário

Nome : Wesley Jeferson Souza Santiago Setor: CONSTRUCAO CIVIL - MANUTENCAO  
CPF : 05701458130 Cargo: CALDEIREIRO JUNIOR  
RG : / Nascimento: 17/08/1993

### Ficha de Acuidade Visual

#### Longe

Método de avaliação : Escala Optométrica de Snellen

##### SEM CORREÇÃO

OD: 20/15

OE: 20/20

##### COM CORREÇÃO

OD: /

OE: /

#### Perto

Método de avaliação : Tabela de Jaeger

CORREÇÃO : NÃO

RESULTADO OLHO DIREITO : J2

RESULTADO OLHO ESQUERDO : J2

#### Teste Cromático

Visão Cromatica: NORMAL

Usa lente/óculos: Não

Cuiabá 15 de junho de 2026

Resultado: NORMAL

Dr<sup>a</sup> Gabriela Nonato Dias  
Médica  
CRM-MT 16075

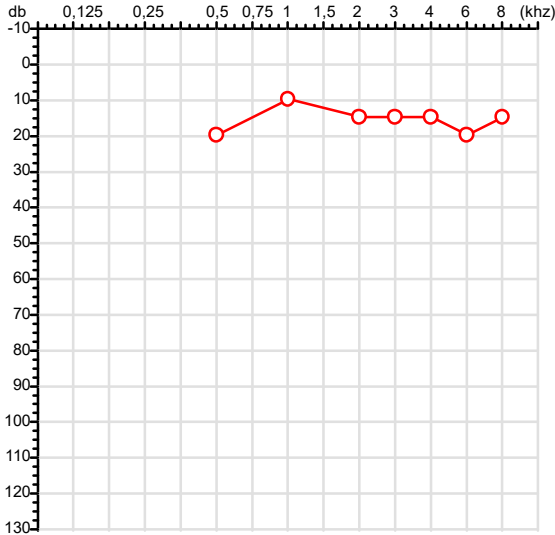
Dr<sup>a</sup>. Gabriela Nonato Dias  
CRM-MT 16075  
NIS 271.18441.67-3

Autenticação Assintatura :B83E841879E8BF22E4813E820AABB5AF  
Para validar a assinatura : <https://sistema.hismet.com.br/validacao.php>

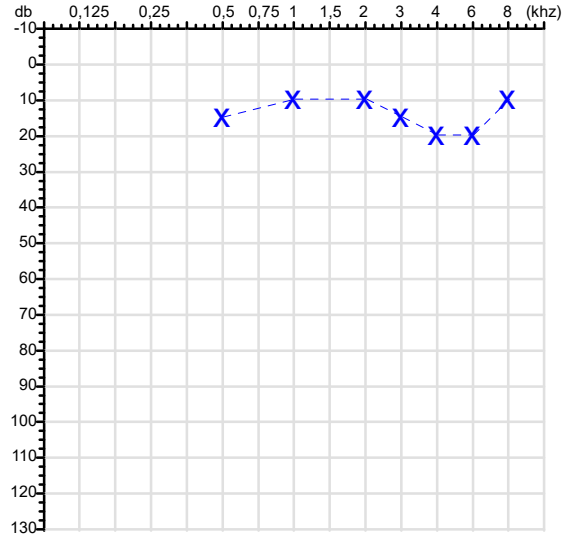
CPF :057.014.581-30	Paciente :Wesley Jeferson Souza Santiago	RG :/
CNPJ : 12.027.138/0001-63	Razão :CENTROACO INDUSTRIA E COMERCIO DE ACO LTDA	
Nascimento :17/08/1993	Idade : 32 anos	
Motivo :Demissional	Setor :CONSTRUCAO CIVIL - MANUTENCAO	
Reposuo :14h	Função :CALDEIREIRO JUNIOR	
Data do Exame : 15/06/2026		

Audiometria

Orelha Direita



Orelha Esquerda



Aérea

Khz	0,25	0,5	1	2	3	4	6	8
OD db	NDG	20	10	15	15	15	20	15

Ossea

Khz	0,25	0,5	1	2	3	4	6
OD db	NDG	NDG	NDG	NDG	NDG	NDG	NDG

Médias Tritonais

Khz	0,5	1	2	=	3	4	6	=
OD db	20	10	15	15	15	15	20	17

Laudo Clínico OD

Audição normal

Classificações: tipo de perda auditiva (Silman e Silvermam - 1997), grau de perda auditiva média 500khz, 1000khz e 2000khz (Lloyd e Kaplan - 1978) e configuração audiométrica (Silman e Silverman - 1997 - adaptada de Carhart, 1945 e Lloyd e Kaplan, 1978)

Khz	0,25	0,5	1	2	3	4	6	8
OE db	NDG	15	10	10	15	20	20	10

Khz	0,25	0,5	1	2	3	4	6
OE db	NDG	NDG	NDG	NDG	NDG	NDG	NDG

Khz	0,5	1	2	=	3	4	6	=
OE db	15	10	10	12	15	20	20	18

Laudo Clínico OE

Audição normal

Classificações: tipo de perda auditiva (Silman e Silvermam - 1997), grau de perda auditiva média 500khz, 1000khz e 2000khz (Lloyd e Kaplan - 1978) e configuração audiométrica (Silman e Silverman - 1997 - adaptada de Carhart, 1945 e Lloyd e Kaplan, 1978)

*Emanuel Sempio*  
Fonoaudiólogo  
Audiologia Clínica e Ocupacional  
CRFa 5-5297-8

Emanuel Sempio  
Fonoaudiólogo  
CRFa 5 - 5297 - 8

Assinatura eletrônica :4895124AB878A48C93E8CD1117BEE160

Para validar a assinatura : <https://sistema.hismet.com.br/validacao.php>

*Wesley Jeferson Souza Santiago*

\*\* Assinado por biometria \*\*

Modelo do Audiometro :AVS500 - VIBRASOM

Última Aferição :12/08/2025



**ATENDIMENTO CLÍNICO  
EXAME N.º 828040**

**Paciente**

Nome : **WESLEY JEFERSON SOUZA SANTIAGO**

CPF : **05701458130**

Cargo : **CALDEIREIRO JUNIOR**

RG : /

Nascimento : **17/08/1993**

**AVALIAÇÃO PSICOLÓGICA**

**I.DESCRICÃO DE DEMANDA**

A presente avaliação teve por objetivo cumprir o regimento do processo demissional com uso de uma entrevista, um teste psicométrico e o questionário SRQ 20. \_\_\_\_\_

**II.PROCEDIMENTO**

Para atender a demanda proposta foi realizada a aplicação do teste AC, que é considerado um teste que avalia a atenção concentrada e o formulário SRQ 20, sendo um instrumento de rastreamento psiquiátrico composto por vinte itens. \_\_\_\_\_

**III.ANÁLISE**

No geral obteve-se um resultado bom, obtendo percentil 70, o que representa um processo atencional médio, perante os sujeitos de sua mesma faixa etária e população. No questionário de rastreamento de transtornos mentais, o sujeito relatou não apresentar sintomas. Com estado mental aparentemente conservado. \_\_\_\_\_

**IV.CONCLUSÃO**

Em relação aos dados apresentados e analisados, mais as observações, há indícios de que o sujeito tem condições de exercer sua função. \_\_\_\_\_

**V. PRAZO DE VALIDADE DA AVALIAÇÃO**

Considerando que a personalidade é dinâmica e multideterminada, esta avaliação será válida para o presente momento.

Cuiabá-MT, 15 de junho de 2026



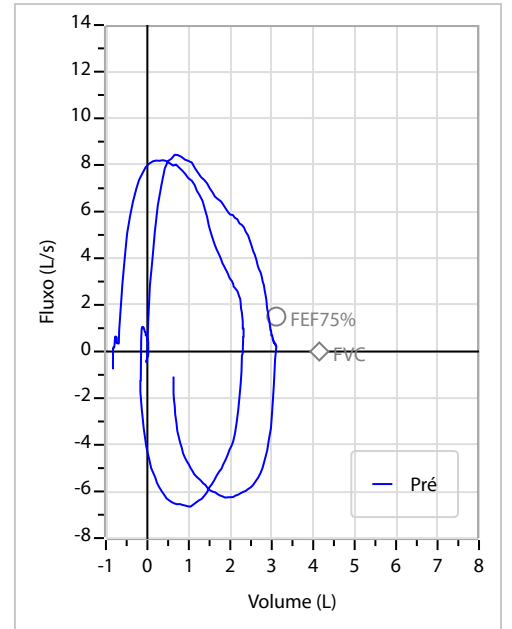
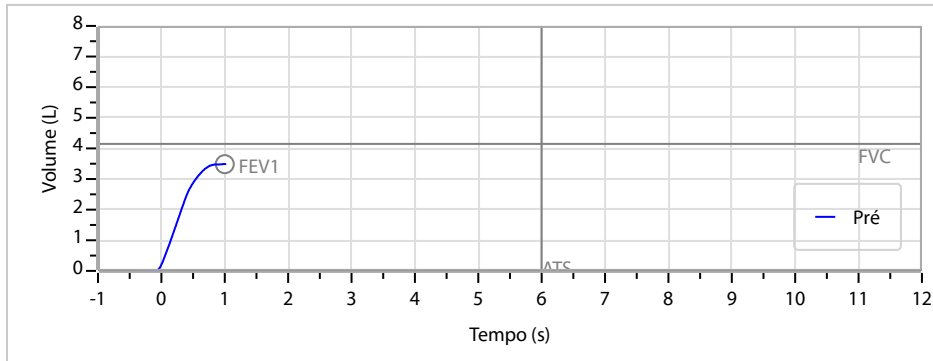
Como validar o documento pelo ITI:  
Leia o qr-code e siga as instruções na página que será aberta.



Nome	WESLEY JEFERSON SOUZA SANTIAGO		ID1	828040	Sexo	Masculino	Idade	32,8	Peso (kg)	76,00	Altura (cm)	165,0	
Agrupamento	--	D.O.B.	17/08/1993	ID2	--	BMI (kg/m <sup>2</sup> )	27,9	Fumante	Não	Anos de Tabag...	--	Cig/Dia	--
Técnico	--	Médico	--	Classe 2	--	Etnia	Outros/Não Especificado						

<b>CAPACIDADE VITAL FORÇADA</b>	Imprimir Resultado dos testes	Definir previsão	Posição do Teste
	08:09	GLI	SENTADO

	Meas.	Pred	% Pred	z score	
FVC	L	<b>3,52</b>	4,15	85	
FEV1	L	<b>3,50</b>	3,49	101	
FEV1/FVC%	%	<b>99,6</b>	84,1	118	
FEV1/Vcmax%	%	<b>99,6</b>	84,1	118	



**Interpretação**

O indivíduo tem uma relação FEV1/FVC% de 99,6% e um valor FVC de 3,52 L que estão dentro dos limites normais. Os resultados do teste indicam uma **ESPIROMETRIA NORMAL**

Assinatura: \_\_\_\_\_

Protocolo:2606150926169

Data:15/06/2026

Paciente:WESLLEY JEFERSON SOUZA SANTIAGO

Nasc.:17/08/1993 RG :-

CPF:05701458130

Exame :RX COLUNA LOMBO SACRA AP / PERFIL

### Resultado

CORPOS VERTEBRAIS VISUALIZADOS COM MORFOLOGIA E TEXTURA HABITUAIS.  
APÓFISES ESPINHOSAS, TRANSVERSAS E PEDÍCULOS SEM ANORMALIDADES.  
TRANSIÇÃO LOMBOSSACRA DE ASPECTO NORMAL.  
ESPAÇOS DISCAIS DENTRO DOS LIMITES DA NORMALIDADE.  
AUSÊNCIA DE ASSIMETRIAS EVIDENTES OU ESCOLIOSE DA COLUNA.  
LINHA DE PESO PROJETADO ANTERIOR A BASE DO SACRO.



---

Dr. Leandro M. Colmanetti

Médico Radiologista CRM 5995 MT RQE 4585 MT

v1.0 Chave:<http://sistema.imaggi.com.br/validar.php?chave=888249173325287442390372471655>



Protocolo:2606150922209

Data:15/06/2026

Paciente:WESLLEY JEFERSON SOUZA SANTIAGO

Nasc.:17/08/1993 RG :-

CPF:05701458130

Exame :RX TORAX PA

### Resultado

OSSOS COM MORFOLOGIA E TEXTURA NORMAIS.

MEDIASTINO CENTRADO E SEM MASSAS VISÍVEIS NA SUA TOPOGRAFIA.

HILOS E TRAMA VASCULAR PULMONAR DE ASPECTO HABITUAL.

IMAGEM NODULAR RADIOPACA MEDINDO 0,4 CM E LOCALIZADA NO TERÇO MÉDIO DO HEMITÓRAX DIREITO.

CAMPOS PLEUROPULMONARES COM TRANSPARÊNCIA SATISFATÓRIA.

CÚPULAS DIAFRAGMÁTICAS DE CONTORNOS NÍTIDOS E SEIOS COSTOFRÊNICOS LIVRES.

ÁREA CARDÍACA NOS LIMITES DA NORMALIDADE.



---

Dr. Leandro M. Colmanetti

Médico Radiologista CRM 5995 MT RQE 4585 MT

v1.0 Chave:<http://sistema.imaggi.com.br/validar.php?chave=517197967630976804333821286782>

