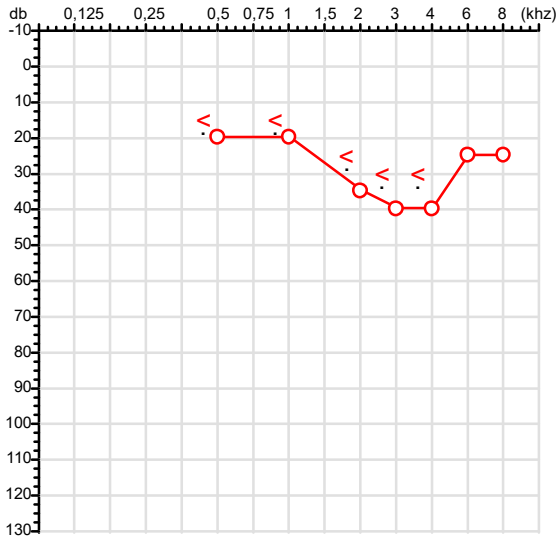


CPF :429.353.181-53	Paciente :Juraci de Jesus Santana	RG :/
CNPJ :63.987.555/0001-99	Razão :FUGA LOG NORTE LTDA	
Nascimento :02/07/1968	Idade : 57 anos	
Motivo :Admissional	Setor :TRANSPORTE FUGA LOG NORTE - VARZEA GRANDE	
Reposuo :14h	Função :AJUDANTE DE MOTORISTA II	
Data do Exame : 16/06/2026		

**Orelha Direita**

**Aérea**

Khz	0,25	0,5	1	2	3	4	6	8
OD db	NDG	20	20	35	40	40	25	25

**Ossea**

Khz	0,25	0,5	1	2	3	4	6
OD db	NDG	15	15	25	30	30	NDG

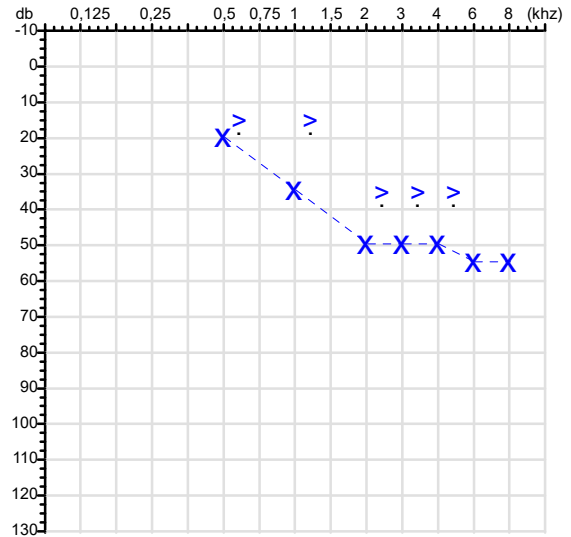
**Médias Tritonais**

Khz	0,5	1	2	=	3	4	6	=
OD db	20	20	35	25	40	40	25	35

**Laudo Clínico OD**

Alteração auditiva neurossensorial

Classificações: tipo de perda auditiva (Silman e Silvermam - 1997), grau de perda auditiva média 500khz, 1000khz e 2000khz (Lloyd e Kaplan - 1978) e configuração audiométrica (Silman e Silverman - 1997 - adaptada de Carhart, 1945 e Lloyd e Kaplan, 1978)

**Audiometria**
**Orelha Esquerda**


Khz	0,25	0,5	1	2	3	4	6	8
OE db	NDG	20	35	50	50	50	55	55

Khz	0,25	0,5	1	2	3	4	6
OE db	NDG	15	15	35	35	35	NDG

Khz	0,5	1	2	=	3	4	6	=
OE db	20	35	50	35	50	50	55	52

**Laudo Clínico OE**

Perda auditiva mista de grau leve

Classificações: tipo de perda auditiva (Silman e Silvermam - 1997), grau de perda auditiva média 500khz, 1000khz e 2000khz (Lloyd e Kaplan - 1978) e configuração audiométrica (Silman e Silverman - 1997 - adaptada de Carhart, 1945 e Lloyd e Kaplan, 1978)

*Dra. Gabryella Nicoly C. Serra*  
 Médica  
 CRM-MT 17341

Dra. Gabryella Nicoly Carvalho Serra  
 CRM-MT 17341

Assinatura eletrônica :5A3FF0EB9F963CABF665A7C00603D70F  
 Para validar a assinatura : <https://sistema.hismet.com.br/validacao.php>

*Juraci de Jesus Santana*

\*\* Assinado por biometria \*\*

Modelo do Audiometro :AVS500 - VIBRASOM  
 Última Aferição :12/08/2025



**Nome:** JURACI DE JESUS SANTANA

**Data Nasc.:** 02/07/1968

**Médico:** HISMET

**CRM:** 175069-MT

**Data:** 16/06/2026

**Protocolo:** 1083861

**Exame:** RX COLUNA LOMBO-SACRA - 3 INCIDENCIAS

**Senha:** 611033

## RAIO-X COLUNA LOMBO-SACRA

### Exame radiográfico evidenciou:

Textura óssea normal.

Alterações degenerativas com osteófitos nas margens de corpos vertebrais.

Traço radioluciente no istmo de L5 (Espondilólise?).

Escorregamento anterior do corpo vertebral de L5 em aproximadamente 1,4 cm (espondilolistese grau II).

Redução do espaço discal em L5-S1.

rbe

**Dr. Raul Bernardo Paniagua Eljach**  
CRM-MT 8230 RQE N° 4157  
Título de Especialista em Radiologia  
e Diagnóstico por Imagem.

Para sua maior comodidade, acesse seu exame pelo site [www.ceico.com.br](http://www.ceico.com.br) com o **Protocolo** e **Senha** disponíveis no cabeçalho do laudo.

Responsável Técnico: Dr. Raul Bernardo P. Eljach CRM 8230-MT  
Inscrição Pessoa Jurídica CRM 437-MT

1/1