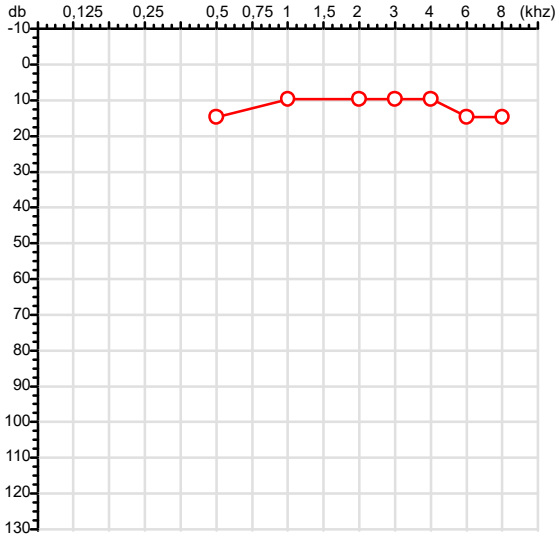


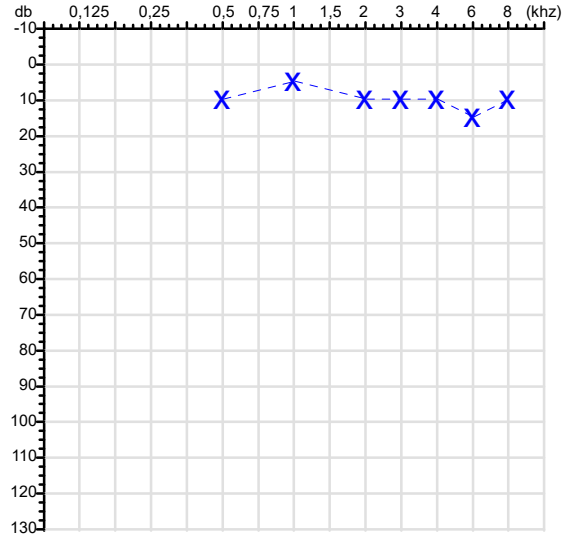
CPF :063.081.141-54	Paciente :Bruno Henrique Meireles Santana da Silva	RG :33714886/SSP MT
CNPJ : 19.194.325/0001-80	Razão :ALUFORT NAUTICA COMERCIO E SERVICOS LTDA	
Nascimento :20/07/2005	Idade : 20 anos	
Motivo :Admissional	Setor :PRODUCAO	
Reposuo :14h	Função :AJUDANTE	
Data do Exame : 16/06/2026		

**Orelha Direita**



**Audiometria**

**Orelha Esquerda**



**Aérea**

Khz	0,25	0,5	1	2	3	4	6	8
OD db	NDG	15	10	10	10	10	15	15

Khz	0,25	0,5	1	2	3	4	6	8
OE db	NDG	10	5	10	10	10	15	10

**Ossea**

Khz	0,25	0,5	1	2	3	4	6
OD db	NDG	NDG	NDG	NDG	NDG	NDG	NDG

Khz	0,25	0,5	1	2	3	4	6
OE db	NDG	NDG	NDG	NDG	NDG	NDG	NDG

**Médias Tritonais**

Khz	0,5	1	2	=	3	4	6	=
OD db	15	10	10	12	10	10	15	12

Khz	0,5	1	2	=	3	4	6	=
OE db	10	5	10	8	10	10	15	12

**Laudo Clínico OD**

Audição normal

**Laudo Clínico OE**

Audição normal

Classificações: tipo de perda auditiva (Silman e Silvermam - 1997), grau de perda auditiva média 500khz, 1000khz e 2000khz (Lloyd e Kaplan - 1978) e configuração audiométrica (Silman e Silverman - 1997 - adaptada de Carhart, 1945 e Lloyd e Kaplan, 1978)

Classificações: tipo de perda auditiva (Silman e Silvermam - 1997), grau de perda auditiva média 500khz, 1000khz e 2000khz (Lloyd e Kaplan - 1978) e configuração audiométrica (Silman e Silverman - 1997 - adaptada de Carhart, 1945 e Lloyd e Kaplan, 1978)

*Emanuel Sempio*  
 Fonoaudiólogo  
 Audiologia Clínica e Ocupacional  
 CRFa/ 5-5297-8

Emanuel Sempio  
 Fonoaudiólogo  
 CRFa 5 - 5297 - 8  
 Assinatura eletrônica :7793BA1ADC6ACDFDDE191A86EB0711FA  
 Para validar a assinatura : <https://sistema.hismet.com.br/validacao.php>

*Bruno Henrique Meireles Santana da Silva*  
 \*\* Assinado por biometria \*\*

Modelo do Audiometro :AVS500 - VIBRASOM  
 Última Aferição :12/08/2025

Protocolo:2606161440379                      Data:16/06/2026  
Paciente: Bruno Henrique Meireles Santana da Silva  
Nasc.:20/07/2005    RG :33714886-SSP MT                      CPF:06308114154  
Exame :RX COLUNA LOMBO SACRA AP / PERFIL

### Resultado

CORPOS VERTEBRAIS VISUALIZADOS COM MORFOLOGIA E TEXTURA HABITUAIS.  
APÓFISES ESPINHOSAS, TRANSVERSAS E PEDÍCULOS SEM ANORMALIDADES.  
TRANSIÇÃO LOMBOSSACRA DE ASPECTO NORMAL.  
ESPAÇOS DISCAIS DENTRO DOS LIMITES DA NORMALIDADE.  
AUSÊNCIA DE ASSIMETRIAS EVIDENTES OU ESCOLIOSE DA COLUNA.



---

Dr. Leandro M. Colmanetti

Médico Radiologista CRM 5995 MT RQE 4585 MT

v1.0 Chave:<http://sistema.imaggi.com.br/validar.php?chave=896028238401084361596954096978>

