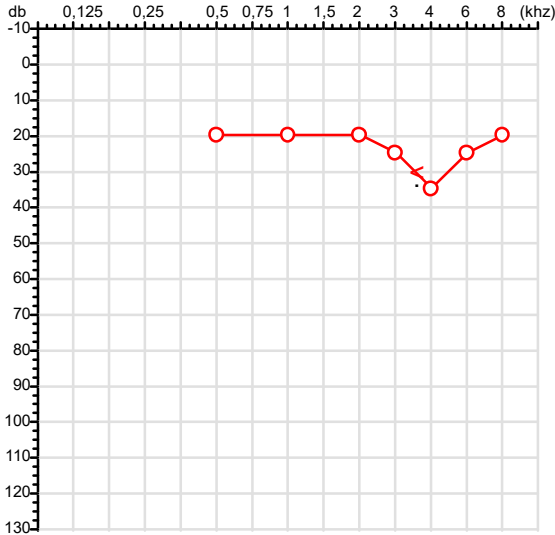


CPF :496.789.141-15 Paciente :Gesner Arruda Rondon RG :/
 CNPJ :03.819.157/0011-03 Razão :DIANEZ CIA LTDA
 Nascimento :14/05/1968 Idade : 58 anos
 Motivo :Complementar Setor :GERAL
 Repouso :14h Função :OPERADOR DE MAQUINA
 Data do Exame : 17/06/2026

Orelha Direita



Aérea

Khz	0,25	0,5	1	2	3	4	6	8
OD db	NDG	20	20	20	25	35	25	20

Ossea

Khz	0,25	0,5	1	2	3	4	6
OD db	NDG	NDG	NDG	NDG	NDG	30	NDG

Médias Tritonais

Khz	0,5	1	2	=	3	4	6	=
OD db	20	20	20	20	25	35	25	28

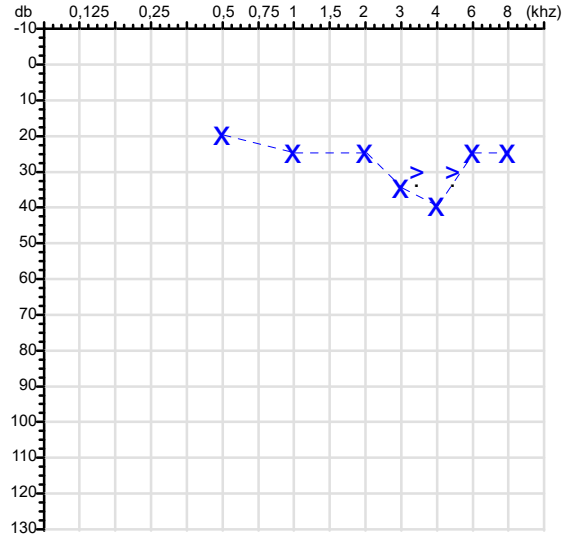
Laudo Clínico OD

Alteração auditiva neurossensorial com configuração em entalhe

Classificações: tipo de perda auditiva (Silman e Silvermam - 1997), grau de perda auditiva média 500khz, 1000khz e 2000khz (Lloyd e Kaplan - 1978) e configuração audiométrica (Silman e Silverman - 1997 - adaptada de Carhart, 1945 e Lloyd e Kaplan, 1978)

Audiometria

Orelha Esquerda



Khz	0,25	0,5	1	2	3	4	6	8
OE db	NDG	20	25	25	35	40	25	25

Khz	0,25	0,5	1	2	3	4	6
OE db	NDG	NDG	NDG	NDG	30	30	NDG

Khz	0,5	1	2	=	3	4	6	=
OE db	20	25	25	23	35	40	25	33

Laudo Clínico OE

Alteração auditiva neurossensorial com configuração em entalhe

Classificações: tipo de perda auditiva (Silman e Silvermam - 1997), grau de perda auditiva média 500khz, 1000khz e 2000khz (Lloyd e Kaplan - 1978) e configuração audiométrica (Silman e Silverman - 1997 - adaptada de Carhart, 1945 e Lloyd e Kaplan, 1978)

Emanuel Sempio
 Fonoaudiólogo
 Audiologia Clínica e Ocupacional
 CRFa 5-5297-8

Emanuel Sempio
 Fonoaudiólogo
 CRFa 5 - 5297 - 8
 Assinatura eletrônica :98D2B213587876436D67C74873027B98
 Para validar a assinatura : <https://sistema.hismet.com.br/validacao.php>

Gesner Arruda Rondon

**** Assinado por biometria ****

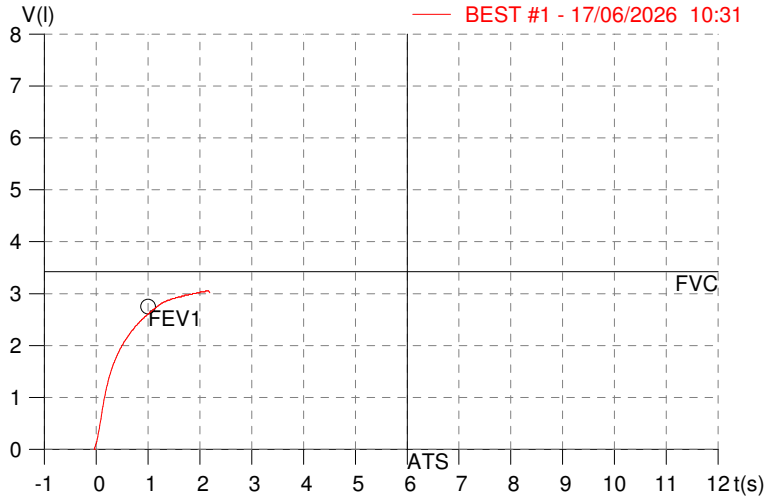
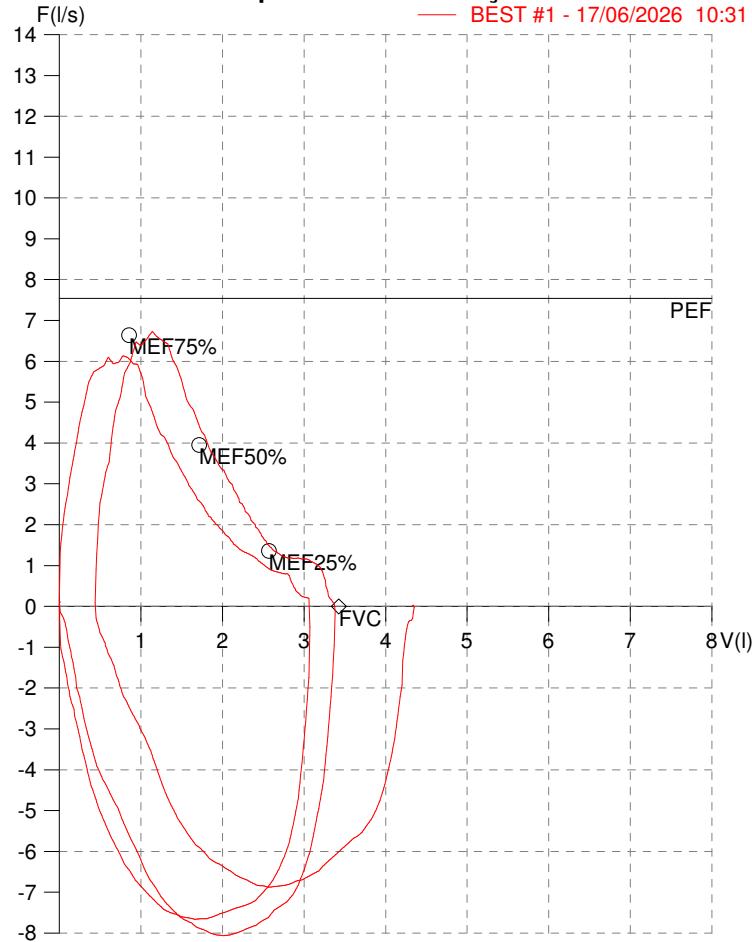
Modelo do Audiometro :AVS500 - VIBRASOM
 Última Aferição :12/08/2025

HISMET - MEDICINA DO TRABALHO
AV. GENERAL MELLO, 227. POÇÃO. CUIABÁ MT
Tel. (65)3321-7051

ID: 828782
Primeiro Nome: Gesner Arruda
Sobrenome: RONDON
Data: 17/06/2026

Data de nascimento: 14/05/1968
Sexo: Macho
Peso (kg): 80.0
Altura (cm): 161.0

Capacidade Vital Forçada



Dr Rafael Correa da Costa
 Médico - CRM/MT 8885
 Clínica Médica - RQE 6747
 Médico do Trabalho - RQE 6179
 Hismet - Medicina do Trabalho - 65-3321 7051

Parâmetro	UM	Descrição	Prev.	BEST#1	% Prev.
Best FVC	l(btps)	Melhor Capacidade Vital Forçada	3.43	3.08	89.9
FVC	l(btps)	Capacidade Vital Forçada	3.43	3.08	89.9
FEV1	l(btps)	Volume Exp Forçada em 1 seg	2.75	2.62	95.2
PEF	l/sec	Pico de Fluxo expiratório	7.54	6.14	81.4
PIF	l/sec	Pico de Fluxo Inspiratório		7.66	
FEV1/FVC%	%	FEV1 em % da FVC	76.8	85.0	110.7
FEF25-75%	l/sec	Fluxo expiratório médio forçado	3.33	2.70	81.2
MEF75%	l/sec	Fluxo Exp Máx @ 25% FVC	6.64	6.14	92.4
MEF50%	l/sec	Fluxo Exp Máx @ 50% FVC	3.95	3.17	80.1
MEF25%	l/sec	Fluxo Exp Máx @ 75% FVC	1.35	1.31	96.4
FET100%	sec	Tempo de Expiração forçada		2.1	
PEFr	l/min	Pico de Fluxo expiratório (l/min)	452.5	368.2	81.4

Diagnóstico:
 Espirometria normal

Impresso 17/06/2026



IMAGGI CLINICA DE RADIOLOGIA POR IMAGEM

Avenida General Melo, N°227
Dom Aquino - Cuiabá - MT (65) 3055-5926

YJMX



FOLHA DE LEITURA RADIOLOGICA — CLASSIFICAÇÃO INTERNACIONAL DE RADIOGRAFIAS DE PNEUMOCONIOSE - OIT

Nome: Gesner Arruda Rondon RG: NÃO INFORMADO Sexo: MASCULINO

Data Nasc.: 14/05/1968 CPF: 49678914115 Controle: NÃO INFORMADO Data 17/06/2026

Empresa: IMAGGI CLINICA DE RADIOLOGIA E DIAG POR Indicação: - Função: -

Raio-X digital: Sim Não Leitura em negatoscópio: Sim Não

1A - Qualidade técnica: 1 2 3 4
Comentário: null 1B - Radiografia normal: Sim (finalizar a leitura) Não (passe para a seção 2)

2A - Alguma anormalidade de parênquima consistente de com pneumoconiose? Sim (complete 2B e 2C) Não (passe para a seção 3)

2B - Pequenas opacidades

A) Formas e tamanhos		b) Zonas		C) Profusão		
Primárias	Secundárias	D	E	0/- []	0/0 []	0/1 []
p []	s []	p []	s []	1/0 []	1/1 []	1/2 []
q []	t []	q []	t []	2/1 []	2/2 []	2/3 []
r []	u []	r []	u []	3/2 []	3/3 []	3/+ []

2C - Grandes opacidades

0 [] A [] B [] C []

3A - Alguma anormalidade pleural consistente com pneumoconiose? Sim (complete 3B, 3C e 3D) Não (passe para a seção 4)

3B - Placas Sim Não

Local	Calcificação	Extensão da parede (combinado perfil e frontal)	Largura (opcional) (mínimo de 3mm para
Parede em perfil	0 [] D [] E []	0 [] D [] 1 [] 2 [] 3 []	D [] A [] B [] C []
Frontal	0 [] D [] E []	0 [] E [] 1 [] 2 [] 3 []	E [] A [] B [] C []
Diafragma	0 [] D [] E []	Até 1/4 da parede lateral = 1	Até 1/4 da parede lateral = 1
Outros locais	0 [] D [] E []	1/4 à 1/2 da parede lateral = 2	1/4 à 1/2 da parede lateral = 2
		> 1/2 da parede lateral = 3	> 1/2 da parede lateral = 3

3C - Obliteração do seio 0 [] D [] E []

3D - Espessamento pleural Sim Não

Local	Calcificação	Extensão da parede (combinado perfil e frontal)	Largura (opcional) (mínimo de 3mm para
Parede em perfil	0 [] D [] E []	0 [] D [] 1 [] 2 [] 3 []	D [] A [] B [] C []
Frontal	0 [] D [] E []	0 [] E [] 1 [] 2 [] 3 []	E [] A [] B [] C []
		Até 1/4 da parede lateral = 1	3 à 5 mm = a
		1/4 à 1/2 da parede lateral = 2	5 à 10 mm = b
		> 1/2 da parede lateral = 3	> 10 mm = c

4A - Outras anormalidades? Sim (complete 4B) Não (finalizar leitura)

4B - Símbolos: (*) od: Necessário um comentário.

aa	at	ax	bu	ca	cg	cn	co	cp	cv	di	ef	em	es	fr	hi	ho	id	ih	kl	me	pa	pb	pi	px	ra	rp	tb	od
----	----	----	----	----	----	----	----	----	----	----	----	----	----	----	----	----	----	----	----	----	----	----	----	----	----	----	----	----

Descrição do item 4B: aa = Aorta aterosclerótica | at = Espessamento pleural apical significativo | ax = Coalescência de pequenas opacidades | bu = Bolhas | ca = Câncer | cg = Nódulos não pneumoconióticos calcificados | cn = Calcificação de pequenas opacidades pneumoconióticas | co = Anormalidade de forma e tamanho do coração | cp = Cor pulmonale | cv = Cavidade | di = Distorção significativa de estrutura intratorácica | ef = Derrame pleural | em = Enfisema | es = Calcificações em casca de ovo | fr = Fratura(s) de costela(s) recente(s) ou consolidada(s) | hi = Aumento de gânglios hilares e/ou mediastinais | ho = Faveolamento | id = Borda diafragmática mal definida | ih = Borda cardíaca mal definida | kl = Linhas septais (kerley) | me = Mesotelioma | od = Outras doenças | pa = Atelectasia laminar | pb — Banda(s) parenquimatosa(s) | pi = Espessamento pleural de cisura(s) interlobar(es) | px = Pneumotórax | ra = Atelectasia redonda | rp — Pneumoconiose reumatóide | tb = Tuberculose

4C - Comentários:

Belo Horizonte, quarta-feira, 17 de junho de 2026
14:25:04

Dr Ronaldo Zupo

CRM 13252