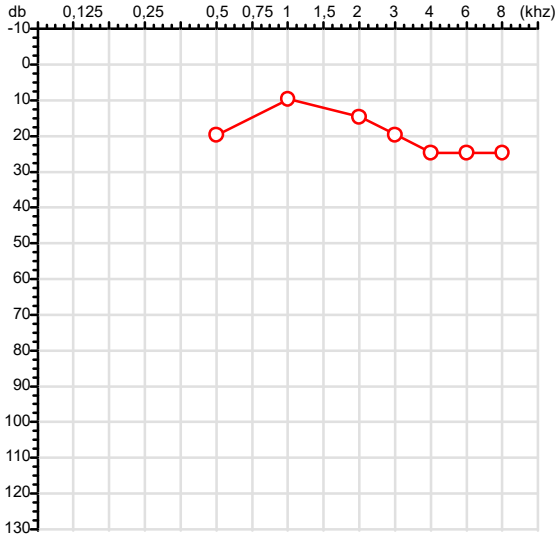


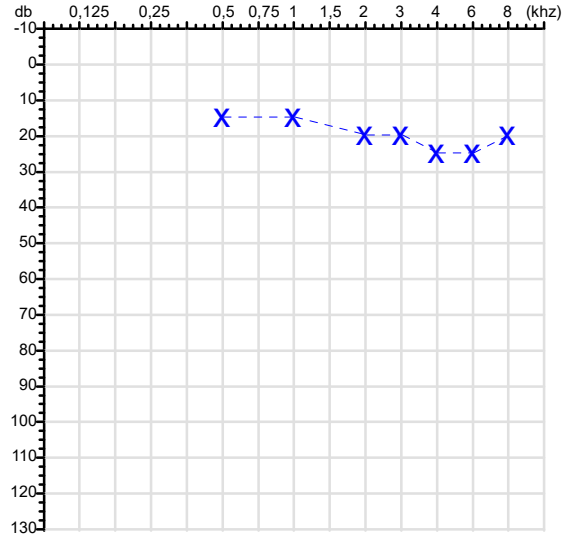
CPF :602.196.773-95 Paciente :Francisco do Nascimento Silva RG :0333260720078/SSP/MT
 CNPJ :12.027.138/0001-63 Razão :CENTROACO INDUSTRIA E COMERCIO DE ACO LTDA
 Nascimento :21/04/1990 Idade : 36 anos
 Motivo :Mudança de Riscos Ocupacionais Ocupação :ELETROFERRAGEM - CONFORMAÇÃO DE PARAFUSOS
 Repouso :14h Função :OPERADOR DE MAQUINA MASTER I
 Data do Exame : 19/06/2026

Orelha Direita



Audiometria

Orelha Esquerda



Aérea

Khz	0,25	0,5	1	2	3	4	6	8
OD db	NDG	20	10	15	20	25	25	25

Khz	0,25	0,5	1	2	3	4	6	8
OE db	NDG	15	15	20	20	25	25	20

Ossea

Khz	0,25	0,5	1	2	3	4	6
OD db	NDG	NDG	NDG	NDG	NDG	NDG	NDG

Khz	0,25	0,5	1	2	3	4	6
OE db	NDG	NDG	NDG	NDG	NDG	NDG	NDG

Médias Tritonais

Khz	0,5	1	2	=	3	4	6	=
OD db	20	10	15	15	20	25	25	23

Khz	0,5	1	2	=	3	4	6	=
OE db	15	15	20	17	20	25	25	23

Laudo Clínico OD

Audição normal

Laudo Clínico OE

Audição normal

Classificações: tipo de perda auditiva (Silman e Silvermam - 1997), grau de perda auditiva média 500khz, 1000khz e 2000khz (Lloyd e Kaplan - 1978) e configuração audiométrica (Silman e Silverman - 1997 - adaptada de Carhart, 1945 e Lloyd e Kaplan, 1978)

Classificações: tipo de perda auditiva (Silman e Silvermam - 1997), grau de perda auditiva média 500khz, 1000khz e 2000khz (Lloyd e Kaplan - 1978) e configuração audiométrica (Silman e Silverman - 1997 - adaptada de Carhart, 1945 e Lloyd e Kaplan, 1978)

Emanuel Sempio
 Fonoaudiólogo
 Audiologia Clínica e Ocupacional
 CRFa 5-5297-8

Emanuel Sempio
 Fonoaudiólogo
 CRFa 5 - 5297 - 8

Assinatura eletrônica :2BA0C54C37C39924920AACF6CEDF36E5
 Para validar a assinatura : <https://sistema.hismet.com.br/validacao.php>

Francisco do Nascimento Silva
 ** Assinado por biometria **

Modelo do Audiometro :AVS500 - VIBRASOM
 Última Aferição :12/08/2025

Protocolo:2606191112439

Data:19/06/2026

Paciente:FRANCISCO DO NASCIMENTO SILVA

Nasc.:21/04/1990 RG:0333260720078-SSP/MT

CPF:60219677395

Exame:RX COLUNA LOMBO SACRA AP / PERFIL

Resultado

CORPOS VERTEBRAIS VISUALIZADOS COM MORFOLOGIA E TEXTURA HABITUAIS.
APÓFISES ESPINHOSAS, TRANSVERSAS E PEDÍCULOS SEM ANORMALIDADES.
TRANSIÇÃO LOMBOSSACRA DE ASPECTO NORMAL.
ESPAÇOS DISCAIS DENTRO DOS LIMITES DA NORMALIDADE.
AUSÊNCIA DE ASSIMETRIAS EVIDENTES OU ESCOLIOSE DA COLUNA.
LINHA DE PESO PROJETADO ANTERIOR A BASE DO SACRO.



Dr. Leandro M. Colmanetti

Médico Radiologista CRM 5995 MT RQE 4585 MT

v1.0 Chave:<http://sistema.imaggi.com.br/validar.php?chave=860655468067125485544773132115>

