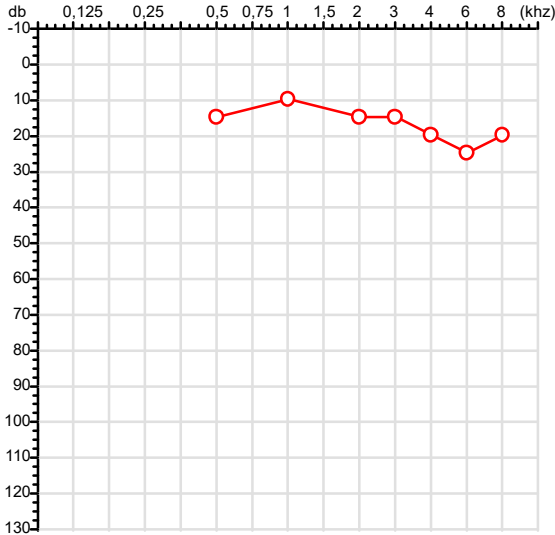


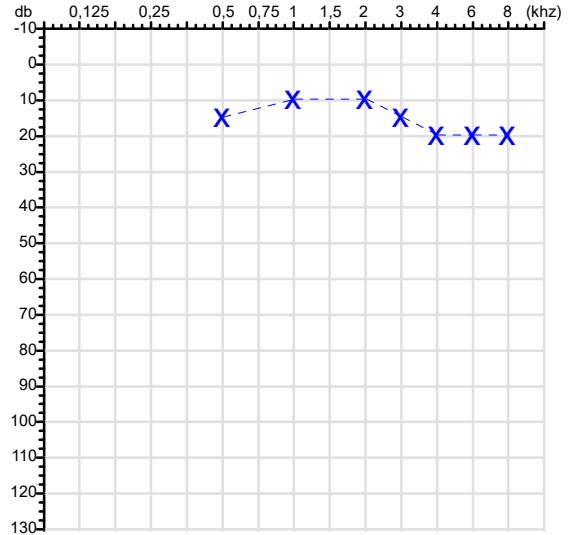
CPF :065.990.901-41	Paciente :Miguel Jose Gomes Pereira	RG :/
CNPJ : 11.727.760/0001-11	Razão :REGINALDO MARTINHO BET	
Nascimento :12/03/2001	Idade : 25 anos	
Motivo :Demissional	Setor :OBRAS EXTERNAS	
Reposuo :14h	Função :SUPERVISOR DE OPERACAO ELETRICA	
Data do Exame : 22/06/2026		

**Orelha Direita**



**Audiometria**

**Orelha Esquerda**



**Aérea**

Khz	0,25	0,5	1	2	3	4	6	8
OD db	NDG	15	10	15	15	20	25	20

Khz	0,25	0,5	1	2	3	4	6	8
OE db	NDG	15	10	10	15	20	20	20

**Ossea**

Khz	0,25	0,5	1	2	3	4	6
OD db	NDG	NDG	NDG	NDG	NDG	NDG	NDG

Khz	0,25	0,5	1	2	3	4	6
OE db	NDG	NDG	NDG	NDG	NDG	NDG	NDG

**Médias Tritonais**

Khz	0,5	1	2	=	3	4	6	=
OD db	15	10	15	13	15	20	25	20

Khz	0,5	1	2	=	3	4	6	=
OE db	15	10	10	12	15	20	20	18

**Laudo Clínico OD**

Audição normal

**Laudo Clínico OE**

Audição normal

Classificações: tipo de perda auditiva (Silman e Silvermam - 1997), grau de perda auditiva média 500khz, 1000khz e 2000khz (Lloyd e Kaplan - 1978) e configuração audiométrica (Silman e Silverman - 1997 - adaptada de Carhart, 1945 e Lloyd e Kaplan, 1978)

Classificações: tipo de perda auditiva (Silman e Silvermam - 1997), grau de perda auditiva média 500khz, 1000khz e 2000khz (Lloyd e Kaplan - 1978) e configuração audiométrica (Silman e Silverman - 1997 - adaptada de Carhart, 1945 e Lloyd e Kaplan, 1978)

*Emanuel Sempio*  
Fonoaudiólogo  
Audiologia Clínica e Ocupacional  
CRFa/ 5-5297-8

Emanuel Sempio  
Fonoaudiólogo  
CRFa 5 - 5297 - 8  
Assinatura eletrônica :5231CBBDF6B66A05B78DD0C55F69ABA0  
Para validar a assinatura : <https://sistema.hismet.com.br/validacao.php>

*Miguel Jose Gomes Pereira*  
\*\* Assinado por biometria \*\*

Modelo do Audiometro :AVS500 - VIBRASOM  
Última Aferição :12/08/2025

Protocolo:26062211023844

Data:22/06/2026

Paciente:Miguel Jose Gomes Pereira


Nasc.:12/03/2001 RG :-

CPF:06599090141

Exame :RX COLUNA LOMBO SACRA AP / PERFIL

### Resultado

CORPOS VERTEBRAIS VISUALIZADOS COM MORFOLOGIA E TEXTURA HABITUAIS.  
APÓFISES ESPINHOSAS, TRANSVERSAS E PEDÍCULOS SEM ANORMALIDADES.  
TRANSIÇÃO LOMBOSSACRA DE ASPECTO NORMAL.  
ESPAÇOS DISCAIS DENTRO DOS LIMITES DA NORMALIDADE.  
AUSÊNCIA DE ASSIMETRIAS EVIDENTES OU ESCOLIOSE DA COLUNA.  
LINHA DE PESO PROJETADO ANTERIOR A BASE DO SACRO.



---

Dr. Leandro M. Colmanetti

Médico Radiologista CRM 5995 MT RQE 4585 MT

v1.0 Chave:<http://sistema.imaggi.com.br/validar.php?chave=305365015210652522501985663484>

