hismet

Exame n.º :842433

CPF :701.746.312-94	Paciente :Guilherme Yuri Batista	RG :/
CNPJ :03.819.157/0011-03	Razão :DIANEZ CIA LTDA	
Nascimento :04/04/2003	Idade : 23 anos	
Motivo :Complementar	Setor :GERAL	
Repouso :14h	Função :OPERADOR DE MAQUINA	
Data do Exame : 25/08/2026		

Audiometria

Orelha Direita

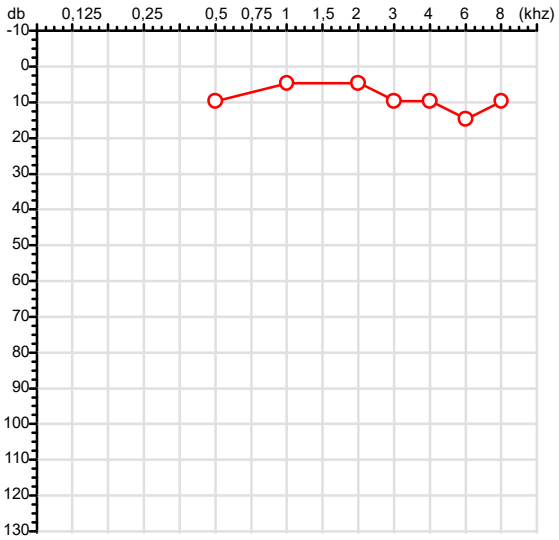

Orelha Esquerda

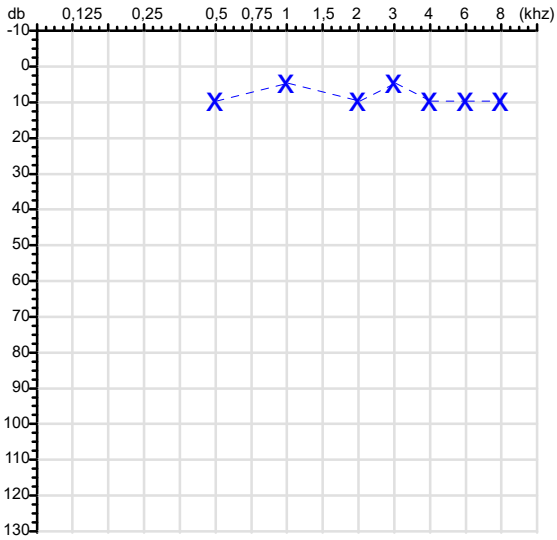

Aérea

Khz	0,25	0,5	1	2	3	4	6	8
OD db	NDG	10	5	5	10	10	15	10

Khz	0,25	0,5	1	2	3	4	6	8
OE db	NDG	10	5	10	5	10	10	10

Óssea

Khz	0,25	0,5	1	2	3	4	6
OD db	NDG	NDG	NDG	NDG	NDG	NDG	NDG

Khz	0,25	0,5	1	2	3	4	6
OE db	NDG	NDG	NDG	NDG	NDG	NDG	NDG

Médias Tritonais

Khz	0,5	1	2	=	3	4	6	=
OD db	10	5	5	7	10	10	15	12

Khz	0,5	1	2	=	3	4	6	=
OE db	10	5	10	8	5	10	10	8

Laudo Clínico OD

Audição normal

Classificações: tipo de perda auditiva (Silman e Silvermam - 1997), grau de perda auditiva média 500khz, 1000khz e 2000khz (Lioyd e Kaplan - 1978) e configuração audiométrica (Silman e Silverman - 1997 - adaptada de Carhart, 1945 e Lioyd e Kaplan, 1978)

Laudo Clínico OE

Audição normal

Classificações: tipo de perda auditiva (Silman e Silvermam - 1997), grau de perda auditiva média 500khz, 1000khz e 2000khz (Lioyd e Kaplan - 1978) e configuração audiométrica (Silman e Silverman - 1997 - adaptada de Carhart, 1945 e Lioyd e Kaplan, 1978)

Emanuel Sêmpio
Fonoaudiólogo
Audiologia Clínica e Ocupacional
CRFa 5-5297-8

Emanuel Sempio
Fonoaudiólogo
CRFa 5 - 5297 - 6

Assinatura eletrônica :4B9919913DA353FC33B8D63F6C42FCE4
Para validar a assinatura : https://sistema.hismet.com.br/validacao.php

Guilherme Yuri Batista

**** Assinado por biometria ****

Modelo do Audiometro :AVS500 - VIBRASOM
Ultima Aferição :12/08/2026

HISMET - MEDICINA DO TRABALHO
AV. GENERAL MELLO, 227. POÇÃO. CUIABÁ MT
Tel. (65)3321-7051

ID:	842433	**Data de nascimento:**	04/04/2003
Primeiro Nome:	Guilherme Yuri	**Sexo :**	Macho
Sobrenome:	BATISTA	**Peso (kg):**	75.0
Data:	25/08/2026	**Altura (cm):**	186.0

Capacidade Vital Forçada

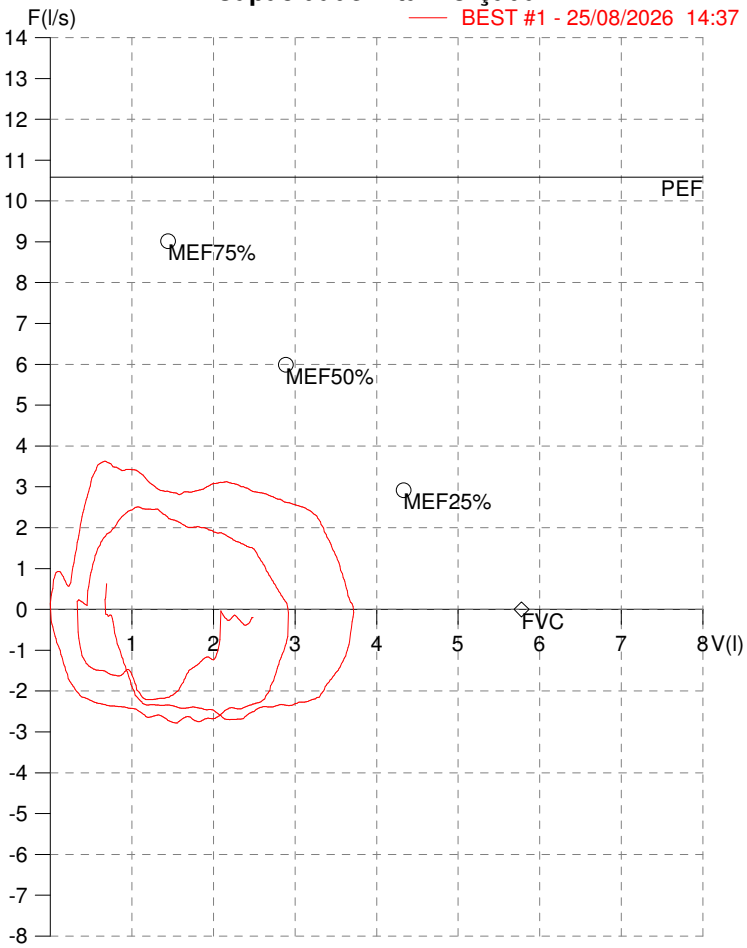

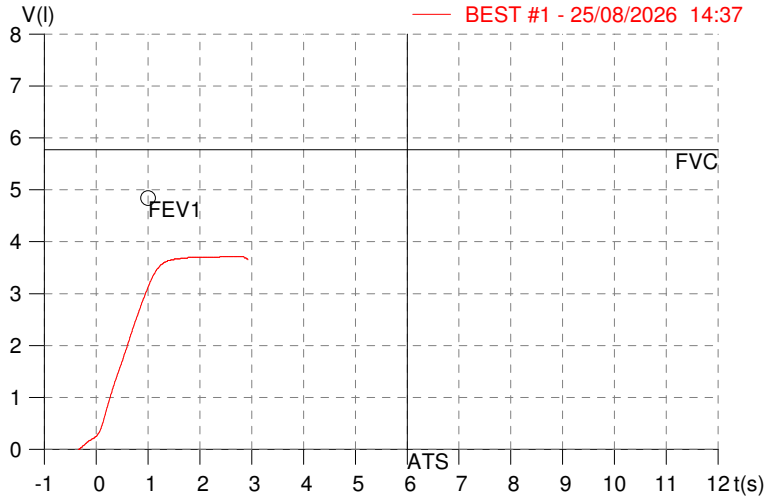

Dr Rafael Correa da Costa
Médico - CRM/MT 8885
Clínica Médica - RQE 6747
Médico do Trabalho - RQE 6179
Hismet - Medicina do Trabalho - 65-3321 7051

Parâmetro	UM	Descrição	Prev.	BEST#1	% Prev.
Best FVC	l(btps)	Melhor Capacidade Vital Forçada	5.78	3.73	64.5
FVC	l(btps)	Capacidade Vital Forçada	5.78	3.73	64.5
FEV1	l(btps)	Volume Exp Forçada em 1 seg	4.84	3.09	63.8
PEF	l/sec	Pico de Fluxo expiratório	10.58	3.63	34.3
PIF	l/sec	Pico de Fluxo Inspiratório		2.70	
FEV1/FVC%	%	FEV1 em % da FVC	83.1	82.8	99.7
FEF25-75%	l/sec	Fluxo expiratório médio forçado	5.32	2.99	56.2
MEF75%	l/sec	Fluxo Exp Máx @ 25% FVC	9.02	3.43	38.0
MEF50%	l/sec	Fluxo Exp Máx @ 50% FVC	5.99	2.93	49.0
MEF25%	l/sec	Fluxo Exp Máx @ 75% FVC	2.92	2.70	92.6
FET100%	sec	Tempo de Expiração forçada		2.4	
PEFr	l/min	Pico de Fluxo expiratório (l/min)	634.9	217.9	34.3

Diagnóstico:
Anormalidade Moderado

Impresso 25/08/2026

Para validar a assinatura acesse : https://sistema.hismet.com.br/validacao.php?chave=f849c96bddfeb989006c7d8fde6b4968

IMAGGI CLINICA DE RADIOLOGIA POR IMAGEM

Avenida General Melo, N°227
Dom Aquino - Cuiabá - MT (65) 3055-5926

Z1RG

FOLHA DE LEITURA RADIOLÓGICA — CLASSIFICAÇÃO INTERNACIONAL DE RADIOGRAFIAS DE PNEUMOCONIOSE - OIT

Nome: Guilherme Yuri Batista **RG:** NÃO INFORMADO **Sexo:** MASCULINO

Data Nasc.: 04/04/2003 **CPF:** 70174631294 **Controle:** NÃO INFORMADO **Data** 25/08/2026

Empresa: IMAGGI CLINICA DE RADIOLOGIA E DIAG POR **Indicação:** - **Função:** -

Raio-X digital: [X] Sim [ ] Não

Leitura em negatoscópio: [ ] Sim [X] Não

1A - Qualidade técnica: [X] 1 [ ] 2 [ ] 3 [ ] 4
Comentário: null

1B - Radiografia normal: [X] Sim (finalizar a leitura)[ ] Não (passe para a seção 2)

2A - Alguma anormalidade de parênquima consistente de com pneumoconiose? [ ] Sim (complete 2B e 2C)
[ ] Não (passe para a seção 3)

2B - Pequenas opacidades

A) Formas e tamanhos		b) Zonas		C) Profusão		
Primárias	Secundárias	D	E	0/-[ ]	0/0[ ]	0/1[ ]
p [ ] s [ ]	p [ ] s [ ]	[ ]	[ ]	1/0[ ]	1/1[ ]	1/2[ ]
q [ ] t [ ]	q [ ] t [ ]	[ ]	[ ]	2/1[ ]	2/2[ ]	2/3[ ]
r [ ] u[ ]	r [ ] u[ ]	[ ]	[ ]	3/2[ ]	3/3[ ]	3/+[ ]

2C - Grandes opacidades

0 [ ] A[ ] B[ ] C[ ]

3A - Alguma anormalidade pleural consistente com pneumoconiose? [ ] Sim (complete 3B, 3C e 3D)
[ ] Não (passe para a seção 4)

3B - Placas [ ] Sim [ ] Não

Local		Calcificação	Extensão da parede (combinado perfil e frontal)	Largura (opcional) (mínimo de 3mm para
Parede em perfil	0[ ] D[ ] E[ ]	0[ ] D[ ] E[ ]	0[ ] D[ ] 1[ ] 2[ ] 3[ ]	D[ ] A[ ] B[ ] C[ ]
Frontal	0[ ] D[ ] E[ ]	0[ ] D[ ] E[ ]	0[ ] E[ ] 1[ ] 2[ ] 3[ ]	E[ ] A[ ] B[ ] C[ ]
Diafragma	0[ ] D[ ] E[ ]	0[ ] D[ ] E[ ]	Até 1/4 da parede lateral = 1 1/4 à 1/2 da parede lateral = 2 > 1/2 da parede lateral = 3	Até 1/4 da parede lateral = 1 1/4 à 1/2 da parede lateral = 2 > 1/2 da parede lateral = 3
Outros locais	0[ ] D[ ] E[ ]	0[ ] D[ ] E[ ]		

3C - Obliteração do seio 0 [ ] D [ ] E [ ]

3D - Espessamento pleural [ ] Sim [ ] Não

Local		Calcificação	Extensão da parede (combinado perfil e frontal)	Largura (opcional) (mínimo de 3mm para
Parede em perfil	0[ ] D[ ] E[ ]	0[ ] D[ ] E[ ]	0[ ] D[ ] 1[ ] 2[ ] 3[ ]	D[ ] A[ ] B[ ] C[ ]
Frontal	0[ ] D[ ] E[ ]	0[ ] D[ ] E[ ]	0[ ] E[ ] 1[ ] 2[ ] 3[ ]	E[ ] A[ ] B[ ] C[ ]
			Até 1/4 da parede lateral = 1 1/4 à 1/2 da parede lateral = 2 > 1/2 da parede lateral = 3	3 à 5 mm = a 5 à 10 mm = b > 10 mm = c

4A - Outras anormalidades? [ ] Sim (complete 4B) [ ] Não (finalizar leitura)

4B - Símbolos: (*) od: Necessário um comentário.

aa	at	ax	bu	ca	cg	cn	co	cp	cv	di	ef	em	es	fr	hi	ho	id	ih	kl	me	pa	pb	pi	px	ra	rp	tb	od

Descrição do item 4B: aa = Aorta aterosclerótica | **at** = Espessamento pleural apical significativo | **ax** = Coalescência de pequenas opacidades | **bu** = Bolhas | **ca** = Câncer | **cg** = Nódulos não pneumoconióticos calcificados | **cn** = Calcificação de pequenas opacidades pneumoconióticas | **co** = Anormalidade de forma e tamanho do coração | **cp** = Cor pulmonale | **cv** = Cavidade | **di** = Distorção significativa de estrutura intratorácica | **ef** = Derrame pleural | **em** = Enfisema | **es** = Calcificações em casca de ovo | **fr** = Fratura(s) de costela(s) recente(s) ou consolidada(s) | **hi** = Aumento de gânglios hilares e/ou mediastinais | **ho** = Faveolamento | **id** = Borda diafragmática mal definida | **ih** = Borda cardíaca mal definida | **kl** = Linhas septais (kerley) | **me** = Mesotelioma | **od** = Outras doenças | **pa** = Atelectasia laminar | **pb** — Banda(s) parenquimatosa(s) | **pi** = Espessamento pleural de cisura(s) interlobar(es) | **px** = Pneumotórax | **ra** = Atelectasia redonda | **rp** — Pneumoconiose reumatóide | **tb** = Tuberculose

4C - Comentários:

Belo Horizonte, terça-feira, 25 de agosto de 2026
17:48:56

Dr Ronaldo Zupo

CRM 13252 | RQE 555

Escaneie o QRCode ou acesse **https://sistema.wmilaudos.com/validar** e informe o V2KRANC7WLUK62HF