hismet

Exame n.º :843621

CPF :015.968.181-23	Paciente :JOAO PAULO MARIANO DA SILVA	RG :/
CNPJ :45.865.460/0001-10	Razão :RCC MT INDUSTRIA COMERCIO E IMPORTACAO DE MAQUINAS E EQUIPAMENTOS LTDA	
Nascimento :02/04/1985	Idade : 41 anos	
Motivo :Demissional	Setor :EXPEDICAO	
Repouso :14h	Função :AUXILIAR DE PRODUCAO	
Data do Exame : 01/09/2026		

Audiometria

Orelha Direita

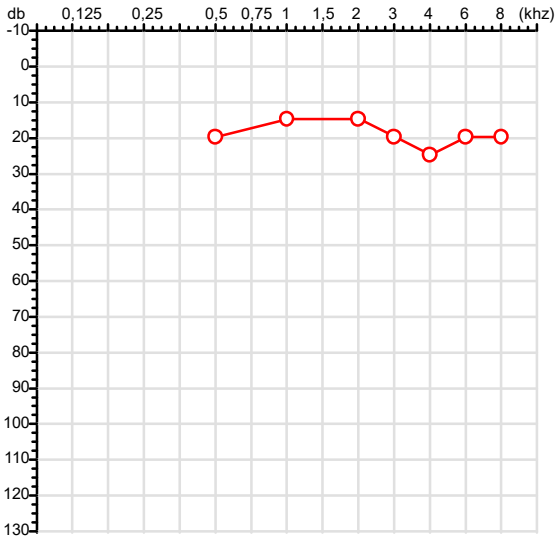

Orelha Esquerda

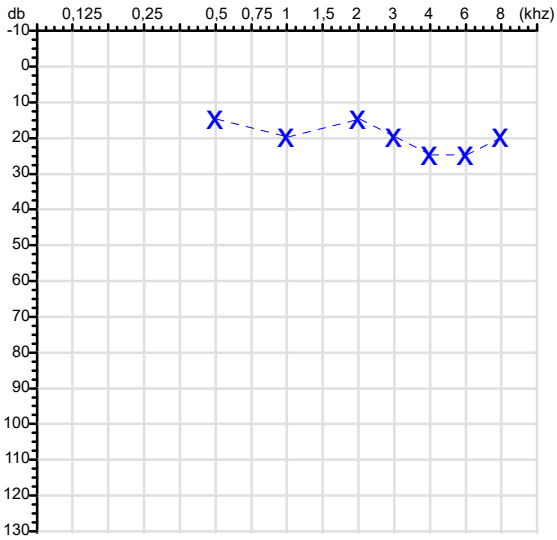

Aérea

Khz	0,25	0,5	1	2	3	4	6	8
OD db	NDG	20	15	15	20	25	20	20

Khz	0,25	0,5	1	2	3	4	6	8
OE db	NDG	15	20	15	20	25	25	20

Óssea

Khz	0,25	0,5	1	2	3	4	6
OD db	NDG	NDG	NDG	NDG	NDG	NDG	NDG

Khz	0,25	0,5	1	2	3	4	6
OE db	NDG	NDG	NDG	NDG	NDG	NDG	NDG

Médias Tritonais

Khz	0,5	1	2	=	3	4	6	=
OD db	20	15	15	17	20	25	20	22

Khz	0,5	1	2	=	3	4	6	=
OE db	15	20	15	17	20	25	25	23

Laudo Clínico OD

Audição normal

Classificações: tipo de perda auditiva (Silman e Silvermam - 1997), grau de perda auditiva média 500khz, 1000khz e 2000khz (Lioyd e Kaplan - 1978) e configuração audiométrica (Silman e Silverman - 1997 - adaptada de Carhart, 1945 e Lioyd e Kaplan, 1978)

Laudo Clínico OE

Audição normal

Classificações: tipo de perda auditiva (Silman e Silvermam - 1997), grau de perda auditiva média 500khz, 1000khz e 2000khz (Lioyd e Kaplan - 1978) e configuração audiométrica (Silman e Silverman - 1997 - adaptada de Carhart, 1945 e Lioyd e Kaplan, 1978)

Emanuel Sêmpio
Fonoaudiólogo
Audiologia Clínica e Ocupacional
CRFa 5-5297-8

Emanuel Sempio
Fonoaudiólogo
CRFa 5 - 5297 - 6

Assinatura eletrônica :831BDD5CBE6C362407CEB9019A870121
Para validar a assinatura : https://sistema.hismet.com.br/validacao.php

Joao Paulo Mariano da Silva

**** Assinado por biometria ****

Modelo do Audiometro :AVS500 - VIBRASOM
Ultima Aferição :12/08/2026

IMAGGI
RADIOLOGIA

Protocolo:2609010909179 Data:01/09/2026
Paciente:JOAO PAULO MARIANO DA SILVA
Nasc.:02/04/1985 RG:- CPF:01596818123
Exame:RX COLUNA LOMBO SACRA AP / PERFIL

Resultado

CORPOS VERTEBRAIS VISUALIZADOS COM MORFOLOGIA E TEXTURA HABITUAIS.
APóFISES ESPINHOSAS, TRANSVERSAS E PEDíCULOS SEM ANORMALIDADES.
TRANSIçãO LOMBOSSACRA DE ASPECTO NORMAL.
ESPAçOS DISCAIS DENTRO DOS LIMITES DA NORMALIDADE.
AUSêNCIA DE ASSIMETRIAS EVIDENTES OU ESCOLIOSE DA COLUNA.
OSTEOFITOS MARGINAIS INCIPIENTES EM CORPOS VERTEBRAIS.
LINHA DE PESO PROJETADO ANTERIOR A BASE DO SACRO.
ALTERAçõES DEGENERATIVAS DAS INTERAPOFISáRIAS EM L4-L5 E L5-S1.

Dr. Leandro M. Colmanetti
Médico Radiologista CRM 5995 MT RQE 4585 MT

v1.0 Chave:http://sistema.imaggi.com.br/validar.php?chave=35661649918614016811206050995 9