ATESTADO DE ACUIDADE VISUAL

CNPJ : 39904147000141 **Fantasia :** CONSORCIO JOTA ELE / MBM
Razão Social : CONSORCIO JOTA ELE / MBM
Endereço : AV SAO SEBASTIAO **N.º 3567** **Complemento :** QUARTEL COWORKING
Cidade / UF : CUIABÁ / MT **CEP :** 78045000

Funcionário

Nome : Benedito da Cruz Oliveira **Setor:** OPERACIONAL - ALVENARIA
CPF : 58091688172 **Cargo:** PEDREIRO
RG : / **Nascimento:** 24/03/1975

Ficha de Acuidade Visual

Longe

Método de avaliação : Escala Optométrica de Snellen

SEM CORREÇÃO	COM CORREÇÃO
OD: 20/20	OD: /
OE: 20/20	OE: /

Perto

Método de avaliação : Tabela de Jaeger

CORREÇÃO : NÃO

RESULTADO OLHO DIREITO :J2

RESULTADO OLHO ESQUERDO : J2

Teste Cromático

Visão Cromatica: NORMAL

Usa lente/óculos: Não

Cuiabá 9 de setembro de 2026

Resultado: NORMAL

Dra. Mariana A. F. de Macêdo
Médica
CRM-MT 17375

Dra. Mariana Azevedo Ferreira de Macedo Moresco
CRM-MT 17375
NIS 269.34097.59-7

Autenticação Assintatura :F3EC4C583392D56EA1C982ED9C419D3F
Para validar a assinatura : https://sistema.hismet.com.br/validacao.php

hismet

Exame n.º :845005

CPF :580.916.881-72	Paciente :Benedito da Cruz Oliveira	RG :/
CNPJ :39.904.147/0001-41	Razão :CONSORCIO JOTA ELE / MBM	
Nascimento :24/03/1975	Idade : 51 anos	
Motivo :Demissional	Setor :OPERACIONAL - ALVENARIA	
Repouso :14h	Função :PEDREIRO	
Data do Exame : 09/09/2026		

Audiometria

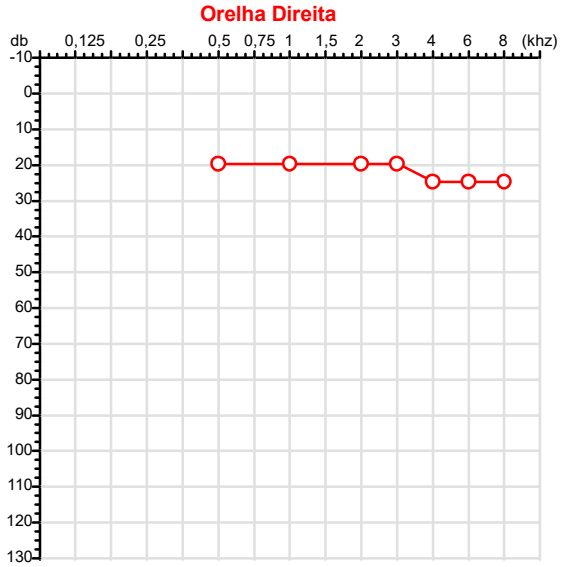

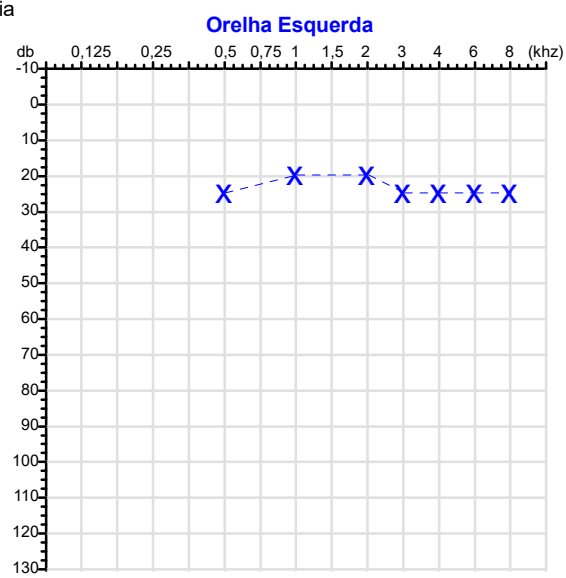

Aérea

Khz	0,25	0,5	1	2	3	4	6	8
OD db	NDG	20	20	20	20	25	25	25

Khz	0,25	0,5	1	2	3	4	6	8
OE db	NDG	25	20	20	25	25	25	25

Óssea

Khz	0,25	0,5	1	2	3	4	6
OD db	NDG	NDG	NDG	NDG	NDG	NDG	NDG

Khz	0,25	0,5	1	2	3	4	6
OE db	NDG	NDG	NDG	NDG	NDG	NDG	NDG

Médias Tritonais

Khz	0,5	1	2	=	3	4	6	=
OD db	20	20	20	20	20	25	25	23

Khz	0,5	1	2	=	3	4	6	=
OE db	25	20	20	22	25	25	25	25

Laudo Clínico OD

Audição normal

Classificações: tipo de perda auditiva (Silman e Silvermam - 1997), grau de perda auditiva média 500khz, 1000khz e 2000khz (Lioyd e Kaplan - 1978) e configuração audiométrica (Silman e Silverman - 1997 - adaptada de Carhart, 1945 e Lioyd e Kaplan, 1978)

Laudo Clínico OE

Audição normal

Classificações: tipo de perda auditiva (Silman e Silvermam - 1997), grau de perda auditiva média 500khz, 1000khz e 2000khz (Lioyd e Kaplan - 1978) e configuração audiométrica (Silman e Silverman - 1997 - adaptada de Carhart, 1945 e Lioyd e Kaplan, 1978)

Emanuel Sêmpio
Fonoaudiólogo
Audiologia Clínica e Ocupacional
CRFa 5-5297-8

Emanuel Sempio
Fonoaudiólogo
CRFa 5 - 5297 - 6

Assinatura eletrônica :65182442029A99FD454FF59080755117
Para validar a assinatura : https://sistema.hismet.com.br/validacao.php

Benedito da Cruz Oliveira

**** Assinado por biometria ****

Modelo do Audiometro :AVS500 - VIBRASOM
Ultima Aferição :12/08/2026

HISMET - MEDICINA DO TRABALHO
Av. General Mello, 227. Poção Cuiabá - MT
http://www.hismet.com.br

Data da Visita	Impresso em
09/09/2026	09/09/2026

Nome	ID1		Sexo	Idade	Peso (kg)	Altura (cm)
BENEDITO DA CRUZ OLIVEIRA	845005		Masculino	51,4	96,00	175,0
Agrupamento	**D.O.B.**	**ID2**	**BMI (kg/m2)**	**Fumante**	**Anos de Tabag…**	**Cig/Dia**
--	24/03/1975	--	31,3	Não	--	--
Técnico	**Médico**		**Classe 2**		**Etnia**	
--	--		--		Outros/Não Especificado	

Interpretação

O indivíduo tem uma relação FEV1/FVC% de 86,1% e um valor FVC de 3,98 L que estão dentro dos limites normais. Os resultados do teste indicam uma ESPIROMETRIA NORMAL

Assinatura: _____

CAPACIDADE VITAL FORÇADA

Imprimir Resultado dos testes	Definir previsão	Posição do Teste
07:24	GLI	SENTADO

		Meas.	Pred	% Pred	z score
FVC	L	**3,98**	4,38	91	
FEV1	L	**3,43**	3,49	98	
FEV1/FVC%	%	**86,1**	79,9	108	
FEV1/Vcmax%	%	**86,1**	79,9	108	

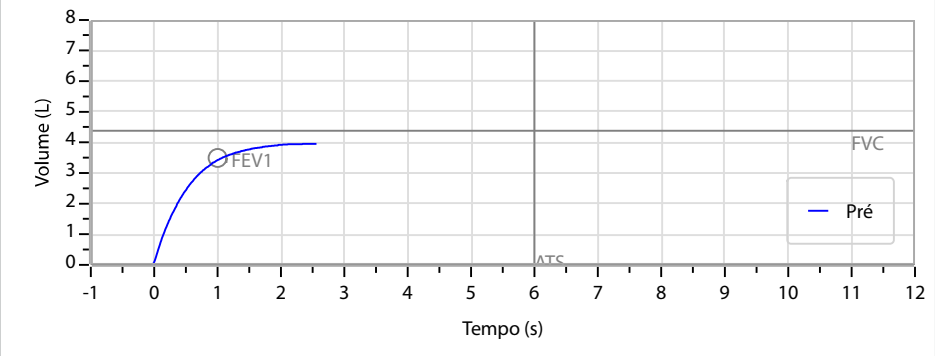

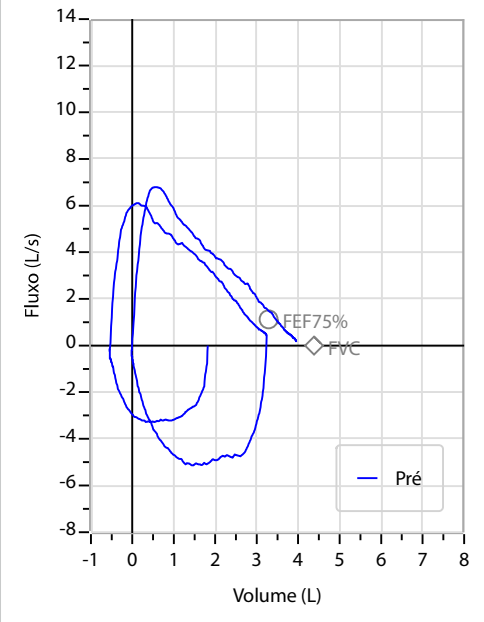

IMAGGI
RADIOLOGIA

Protocolo:2609090830389 Data:09/09/2026
Paciente:BENEDITO DA CRUZ OLIVEIRA
Nasc.:24/03/1975 RG:- CPF:58091688172
Exame:RX COLUNA LOMBO SACRA AP / PERFIL

Resultado

CORPOS VERTEBRAIS VISUALIZADOS COM MORFOLOGIA E TEXTURA HABITUAIS.
APóFISES ESPINHOSAS, TRANSVERSAS E PEDíCULOS SEM ANORMALIDADES.
TRANSIçãO LOMBOSSACRA DE ASPECTO NORMAL.
AUSêNCIA DE ASSIMETRIAS EVIDENTES OU ESCOLIOSE DA COLUNA.
OSTEOFITOS MARGINAIS INCIPIENTES EM CORPOS VERTEBRAIS.
LINHA DE PESO PROJETADO ANTERIOR A BASE DO SACRO.
REDUçãO DO ESPAçO DISCAL NO NíVEL L5-S1, COM OSTEóFITOS MARGINAIS ADJACENTES.
DEMAIS ESPAçOS DISCAIS DENTRO DOS LIMITES DA NORMALIDADE.
ALTERAçõES DEGENERATIVAS DAS INTERAPOFISáRIAS EM L5-S1.

Dr. Leandro M. Colmanetti
Médico Radiologista CRM 5995 MT RQE 4585 MT

v1.0 Chave:http://sistema.imaggi.com.br/validar.php?chave=68356216902720427342477655496 6