hismet

Exame n.º :845195

CPF :034.730.503-26	Paciente :Marco Adriano Ferreira	RG :/
CNPJ :11.727.760/0001-11	Razão :REGINALDO MARTINHO BET	
Nascimento :29/10/1984	Idade : 41 anos	
Motivo :Demissional	Setor :OBRAS EXTERNAS	
Repouso :14h	Função :MONTADOR DE EQUIPAMENTOS ELETRICOS	
Data do Exame : 09/09/2026		

Audiometria

Orelha Direita

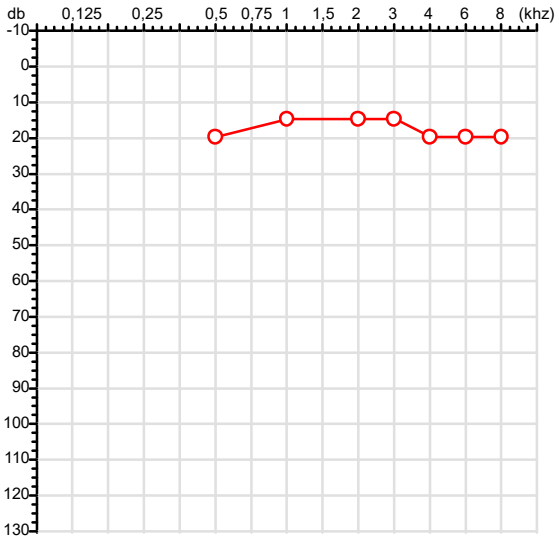

Orelha Esquerda

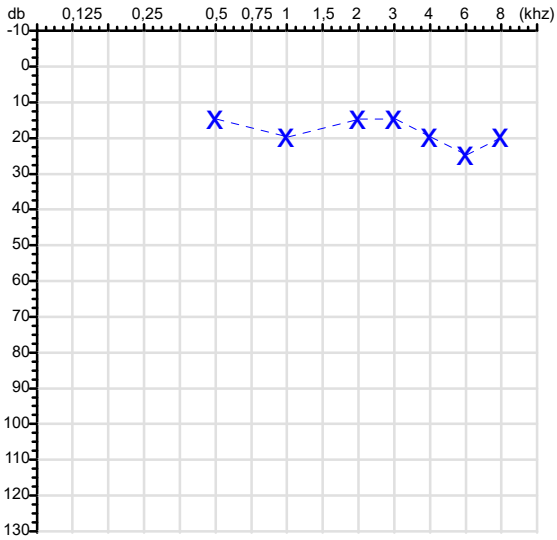

Aérea

Khz	0,25	0,5	1	2	3	4	6	8
OD db	NDG	20	15	15	15	20	20	20

Khz	0,25	0,5	1	2	3	4	6	8
OE db	NDG	15	20	15	15	20	25	20

Óssea

Khz	0,25	0,5	1	2	3	4	6
OD db	NDG	NDG	NDG	NDG	NDG	NDG	NDG

Khz	0,25	0,5	1	2	3	4	6
OE db	NDG	NDG	NDG	NDG	NDG	NDG	NDG

Médias Tritonais

Khz	0,5	1	2	=	3	4	6	=
OD db	20	15	15	17	15	20	20	18

Khz	0,5	1	2	=	3	4	6	=
OE db	15	20	15	17	15	20	25	20

Laudo Clínico OD

Audição normal

Classificações: tipo de perda auditiva (Silman e Silvermam - 1997), grau de perda auditiva média 500khz, 1000khz e 2000khz (Lioyd e Kaplan - 1978) e configuração audiométrica (Silman e Silverman - 1997 - adaptada de Carhart, 1945 e Lioyd e Kaplan, 1978)

Laudo Clínico OE

Audição normal

Classificações: tipo de perda auditiva (Silman e Silvermam - 1997), grau de perda auditiva média 500khz, 1000khz e 2000khz (Lioyd e Kaplan - 1978) e configuração audiométrica (Silman e Silverman - 1997 - adaptada de Carhart, 1945 e Lioyd e Kaplan, 1978)

Emanuel Sêmpio
Fonoaudiólogo
Audiologia Clínica e Ocupacional
CRFa 5-5297-8

Emanuel Sempio
Fonoaudiólogo
CRFa 5 - 5297 - 6

Assinatura eletrônica :6A004702656F2FF1C4B736AE0594C633
Para validar a assinatura : https://sistema.hismet.com.br/validacao.php

Marco Adriano Ferreira

**** Assinado por biometria ****

Modelo do Audiometro :AVS500 - VIBRASOM
Ultima Aferição :12/08/2026

IMAGGI
RADIOLOGIA

Protocolo:26090911385544 Data:09/09/2026
Paciente:MARCO ADRIANO FERREIRA
Nasc.:29/10/1984 RG:- CPF:03473050326
Exame:RX COLUNA LOMBO SACRA AP / PERFIL

Resultado

CORPOS VERTEBRAIS VISUALIZADOS COM MORFOLOGIA E TEXTURA HABITUAIS.
APóFISES ESPINHOSAS, TRANSVERSAS E PEDíCULOS SEM ANORMALIDADES.
TRANSIçãO LOMBOSSACRA DE ASPECTO NORMAL.
ESPAçOS DISCAIS DENTRO DOS LIMITES DA NORMALIDADE.
AUSêNCIA DE ASSIMETRIAS EVIDENTES OU ESCOLIOSE DA COLUNA.
OSTEOFITOS MARGINAIS INCIPIENTES EM CORPOS VERTEBRAIS.
LINHA DE PESO PROJETADO ANTERIOR A BASE DO SACRO.

Dr. Leandro M. Colmanetti
Médico Radiologista CRM 5995 MT RQE 4585 MT

v1.0 Chave:http://sistema.imaggi.com.br/validar.php?chave=996003192399791526959981131810