hismet

Exame n.º :847832

CPF :052.499.461-78	Paciente :Antoni Rony Ramos Bastos	RG :/
CNPJ :36.914.687/0001-18	Razão :DORIOCAN DIESEL PECAS E SERVICOS LTDA	
Nascimento :24/10/1992	Idade : 33 anos	
Motivo :Periódico	Setor :GERAL	
Repouso :14h	Função :TECNICO ELETRICO	
Data do Exame : 24/09/2026		

Audiometria

Orelha Direita

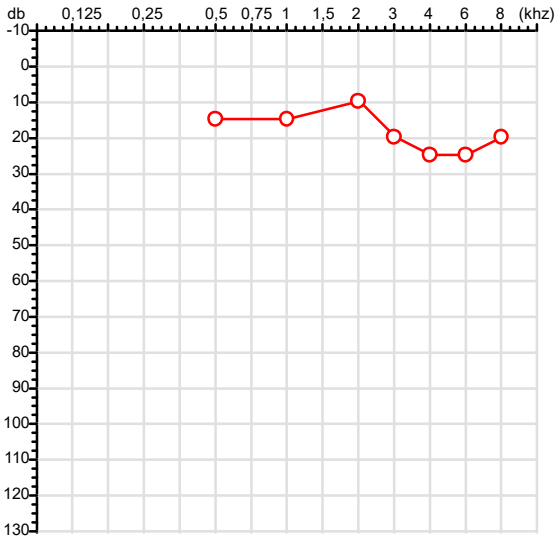

Orelha Esquerda

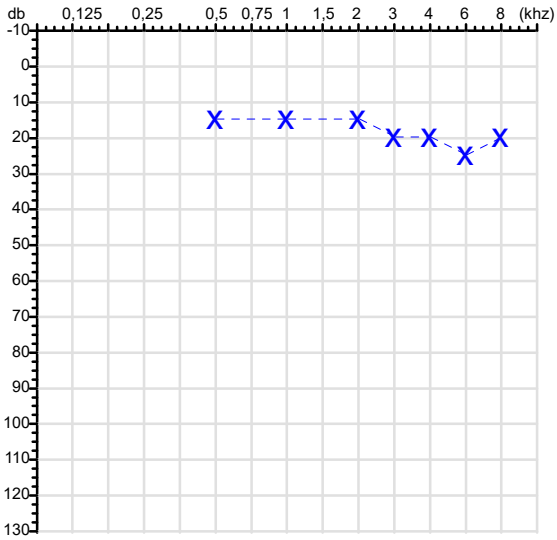

Aérea

Khz	0,25	0,5	1	2	3	4	6	8
OD db	NDG	15	15	10	20	25	25	20

Khz	0,25	0,5	1	2	3	4	6	8
OE db	NDG	15	15	15	20	20	25	20

Óssea

Khz	0,25	0,5	1	2	3	4	6
OD db	NDG	NDG	NDG	NDG	NDG	NDG	NDG

Khz	0,25	0,5	1	2	3	4	6
OE db	NDG	NDG	NDG	NDG	NDG	NDG	NDG

Médias Tritonais

Khz	0,5	1	2	=	3	4	6	=
OD db	15	15	10	13	20	25	25	23

Khz	0,5	1	2	=	3	4	6	=
OE db	15	15	15	15	20	20	25	22

Laudo Clínico OD

Audição normal

Classificações: tipo de perda auditiva (Silman e Silvermam - 1997), grau de perda auditiva média 500khz, 1000khz e 2000khz (Lioyd e Kaplan - 1978) e configuração audiométrica (Silman e Silverman - 1997 - adaptada de Carhart, 1945 e Lioyd e Kaplan, 1978)

Laudo Clínico OE

Audição normal

Classificações: tipo de perda auditiva (Silman e Silvermam - 1997), grau de perda auditiva média 500khz, 1000khz e 2000khz (Lioyd e Kaplan - 1978) e configuração audiométrica (Silman e Silverman - 1997 - adaptada de Carhart, 1945 e Lioyd e Kaplan, 1978)

Emanuel Sêmpio
Fonoaudiólogo
Audiologia Clínica e Ocupacional
CRFa 5-5297-8

Emanuel Sempio
Fonoaudiólogo
CRFa 5 - 5297 - 6

Assinatura eletrônica :B0402F88033133E5B72F9FA06564A076
Para validar a assinatura : https://sistema.hismet.com.br/validacao.php

Antoni Rony Ramos Bastos

**** Assinado por biometria ****

Modelo do Audiometro :AVS500 - VIBRASOM
Ultima Aferição :12/08/2026

IMAGGI RADIOLOGIA

Protocolo:26092415225732 Data:24/09/2026
Paciente:ANTONI RONY RAMOS BASTOS
Nasc.:24/10/1992 RG:- CPF:05249946178
Exame:ELETROCARDIOGRAMA ECG

Resultado

FC = 72BPM (VARIA DE DE 50 A 100BPM, DE ACORDO COM AS úLTIMAS DIRETRIZES DE ECG DA SBC).

P-R = 0,12S (NORMAL = 0,10 A 0,20S), P SINUSAL (ONDA P SINUSAL SE POSITIVA E, D1, D2, D3, AVF).
QRS = 0,08S (NORMAL = 0,07 A 0,11S) OBS: Q PATOLóGICA SE AMPLITUDE FOR PELO MENOS 25% DA ONDA R.
QTC = 0,39_S (NORMAL = 0,34 A 0,45S P/ HOMENS A 0,47S P/ MULHERES).
RITMO SINUSAL.
SÂQRS = +60° (NORMAL = 0 A 90°, ALGUNS AUTORES CONSIDERAM NORMAL = -30 A +110°).

Impressão diagnóstica

DENTRO DOS PARâMETROS NORMAIS.

DRA. JAMILA LEITE XAVIER
Cardiologista CRM MT 6422 RQE 4016 MT

Drª. Jamila L. Xavier
CRM-MT 6422

v1.0 Chave:http://sistema.imaggi.com.br/validar.php?chave=5884945032579572012608446523 13

UltracenterSaúde
Prazer em cuidar de você

LABOCENTER
CENTRO DE ESPECIALIDADE DIAGNÓSTICA

BIOEXAME

PNCQ®

Cod.: 598479	Paciente: **Antoni Rony Ramos Bastos**		Sexo: Masculino	Idade: 33 (A)
Atendido em: 24/09/2026	Profissional Solicitante: Dr.(a) Rafael Correa da Costa	Cadastro de Pessoas Físicas: CPF: 05249946178	Convênio: Hismet	

HEMOGRAMA

Método: Automação XNL550 Material: PLASMA EDTA Coletado em: 24/09/2026 Liberado em: 24/09/2026 16:49

Eritrograma

		Valores de Referência
Hemácias em milhões/ mm³.....:	**4,78**	4,30 a 5,70/mm³
Hemoglobina em g/dL.....:	**14,7**	13,5 a 17,5g/dL
Hematócrito em %.....:	**40,4**	39,0 a 50,0%
Vol. Glob. Média em fl.....:	**84,5**	80,0 a 95,0fl
Hem. Glob. Média em pg.....:	**30,8**	26,0 a 34,0pg
C.H. Glob. Média em g/dL.....:	**36,4**	31,0 a 36,0g/dL
RDW.....:	**13,0**	11,0 a 15,0%

Leucograma

Leucócitos.....:	**5.880**/mm³		3.500 a 10.000/mm³	
Neutrófilos.....:	**46,4**%	**2.728**/mm³	50 a 70	2000 a 7000
Blastos.....:	**0,0**%	**0**/mm³	0	0
Promielocitos.....:	**0,0**%	**0**/mm³	0	0
Mielocitos.....:	**0,0**%	**0**/mm³	0	0
Metamielocitos.....:	**0,0**%	**0**/mm³	0	0
Bastões.....:	**0,0**%	**0**/mm³	0 a 6	0 a 600
Segmentados.....:	**46,4**%	**2.728**/mm³	50 a 70	2000 a 7000
Eosinofilos.....:	**1,7**%	**100**/mm³	2 a 4	80 a 600
Basofilos.....:	**0,7**%	**41**/mm³	0 a 2	0 a 200
Linfócitos típicos....:	**44,6**%	**2.622**/mm³	25 a 35	1000 a 3500
Linfócitos atípicos...:	**0,0**%	**0**/mm³	0	0
Monócitos.....:	**6,6**%	**388**/mm³	2 a 10	400 a 1000

Plaquetas

Plaquetas.....:	**339.000**/mm³	150.000 a 450.000/mm³
VPM.....:	**9,5**/fl	6,7 a 10,0fL
Plaquetócrito.....:	**0,320**%	0,100 a 0,500%
PDW.....:	**10,9**	15,0 a 17,9%

Assinado Digitalmente

Dra. Julia Cristina da Silva
Biomédica
CRBM - 24963

A interpretação de qualquer teste com finalidade diagnóstica ou prognóstica depende de avaliação conjunta dos dados clínicos e da história médica do paciente.

Responsável Técnico: Bruno Bini Napoleão - CRBM 2121

Endereço: Av. General Vale,350, Bandeirantes.
Telefone:65-99295 3662
CNES: 3055612

IMAGGI CLINICA DE RADIOLOGIA POR IMAGEM

Avenida General Melo, N°227
Dom Aquino - Cuiabá - MT (65) 3055-5926

4J3Z

FOLHA DE LEITURA RADIOLÓGICA — CLASSIFICAÇÃO INTERNACIONAL DE RADIOGRAFIAS DE PNEUMOCONIOSE - OIT

Nome: ANTONI RONY RAMOS BASTOS **RG:** NÃO INFORMADO **Sexo:** MASCULINO

Data Nasc.: 24/10/1992 **CPF:** 05249946178 **Controle:** NÃO INFORMADO **Data** 24/09/2026

Empresa: IMAGGI CLINICA DE RADIOLOGIA E DIAG POR **Indicação:** - **Função:** -

Raio-X digital: [X] Sim [ ] Não

Leitura em negatoscópio: [ ] Sim [X] Não

1A - Qualidade técnica: [X] 1 [ ] 2 [ ] 3 [ ] 4
Comentário: null

1B - Radiografia normal: [X] Sim (finalizar a leitura)[ ] Não (passe para a seção 2)

2A - Alguma anormalidade de parênquima consistente de com pneumoconiose? [ ] Sim (complete 2B e 2C)
[ ] Não (passe para a seção 3)

2B - Pequenas opacidades

A) Formas e tamanhos		b) Zonas		C) Profusão		
Primárias	Secundárias	D	E	0/-[ ]	0/0[ ]	0/1[ ]
p [ ] s [ ]	p [ ] s [ ]	[ ]	[ ]	1/0[ ]	1/1[ ]	1/2[ ]
q [ ] t [ ]	q [ ] t [ ]	[ ]	[ ]	2/1[ ]	2/2[ ]	2/3[ ]
r [ ] u[ ]	r [ ] u[ ]	[ ]	[ ]	3/2[ ]	3/3[ ]	3/+[ ]

2C - Grandes opacidades

0 [ ] A[ ] B[ ] C[ ]

3A - Alguma anormalidade pleural consistente com pneumoconiose? [ ] Sim (complete 3B, 3C e 3D)
[ ] Não (passe para a seção 4)

3B - Placas [ ] Sim [ ] Não

Local		Calcificação	Extensão da parede (combinado perfil e frontal)	Largura (opcional) (mínimo de 3mm para
Parede em perfil	0[ ] D[ ] E[ ]	0[ ] D[ ] E[ ]	0[ ] D[ ] 1[ ] 2[ ] 3[ ]	D[ ] A[ ] B[ ] C[ ]
Frontal	0[ ] D[ ] E[ ]	0[ ] D[ ] E[ ]	0[ ] E[ ] 1[ ] 2[ ] 3[ ]	E[ ] A[ ] B[ ] C[ ]
Diafragma	0[ ] D[ ] E[ ]	0[ ] D[ ] E[ ]	Até 1/4 da parede lateral = 1 1/4 à 1/2 da parede lateral = 2 > 1/2 da parede lateral = 3	Até 1/4 da parede lateral = 1 1/4 à 1/2 da parede lateral = 2 > 1/2 da parede lateral = 3
Outros locais	0[ ] D[ ] E[ ]	0[ ] D[ ] E[ ]		

3C - Obliteração do seio 0 [ ] D [ ] E [ ]

3D - Espessamento pleural [ ] Sim [ ] Não

Local		Calcificação	Extensão da parede (combinado perfil e frontal)	Largura (opcional) (mínimo de 3mm para
Parede em perfil	0[ ] D[ ] E[ ]	0[ ] D[ ] E[ ]	0[ ] D[ ] 1[ ] 2[ ] 3[ ]	D[ ] A[ ] B[ ] C[ ]
Frontal	0[ ] D[ ] E[ ]	0[ ] D[ ] E[ ]	0[ ] E[ ] 1[ ] 2[ ] 3[ ]	E[ ] A[ ] B[ ] C[ ]
			Até 1/4 da parede lateral = 1 1/4 à 1/2 da parede lateral = 2 > 1/2 da parede lateral = 3	3 à 5 mm = a 5 à 10 mm = b > 10 mm = c

4A - Outras anormalidades? [ ] Sim (complete 4B) [ ] Não (finalizar leitura)

4B - Símbolos: (*) od: Necessário um comentário.

aa	at	ax	bu	ca	cg	cn	co	cp	cv	di	ef	em	es	fr	hi	ho	id	ih	kl	me	pa	pb	pi	px	ra	rp	tb	od

Descrição do item 4B: aa = Aorta aterosclerótica | **at** = Espessamento pleural apical significativo | **ax** = Coalescência de pequenas opacidades | **bu** = Bolhas | **ca** = Câncer | **cg** = Nódulos não pneumoconióticos calcificados | **cn** = Calcificação de pequenas opacidades pneumoconióticas | **co** = Anormalidade de forma e tamanho do coração | **cp** = Cor pulmonale | **cv** = Cavidade | **di** = Distorção significativa de estrutura intratorácica | **ef** = Derrame pleural | **em** = Enfisema | **es** = Calcificações em casca de ovo | **fr** = Fratura(s) de costela(s) recente(s) ou consolidada(s) | **hi** = Aumento de gânglios hilares e/ou mediastinais | **ho** = Faveolamento | **id** = Borda diafragmática mal definida | **ih** = Borda cardíaca mal definida | **kl** = Linhas septais (kerley) | **me** = Mesotelioma | **od** = Outras doenças | **pa** = Atelectasia laminar | **pb** — Banda(s) parenquimatosa(s) | **pi** = Espessamento pleural de cisura(s) interlobar(es) | **px** = Pneumotórax | **ra** = Atelectasia redonda | **rp** — Pneumoconiose reumatóide | **tb** = Tuberculose

4C - Comentários:

Belo Horizonte, quinta-feira, 24 de setembro de 2026
16:16:45

Dr Ronaldo Zupo

CRM 13252 | RQE 555

Escaneie o QRCode ou acesse **https://sistema.wmilaudos.com/validar** e informe o 0DNC4PKPR3Y71R7G