hismet

Exame n.º :850244

CPF :020.770.041-93	Paciente :WEDER BRANQUINHO NUNES	RG :/
CNPJ :51.806.988/0001-11	Razão :SOLUTEC SOLUCOES PARA CONDOMINIOS LTDA	
Nascimento :11/12/1986	Idade : 39 anos	
Motivo :Admissional	Setor :OPERACIONAL	
Repouso :14h	Função :JARDINEIRO (A)	
Data do Exame : 08/10/2026		

Audiometria

Orelha Direita

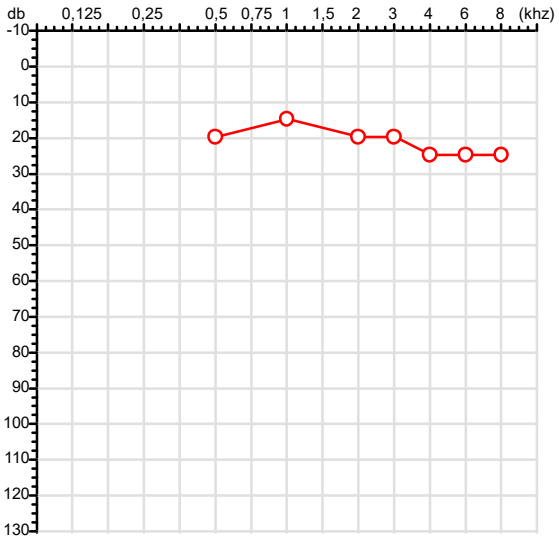

Orelha Esquerda

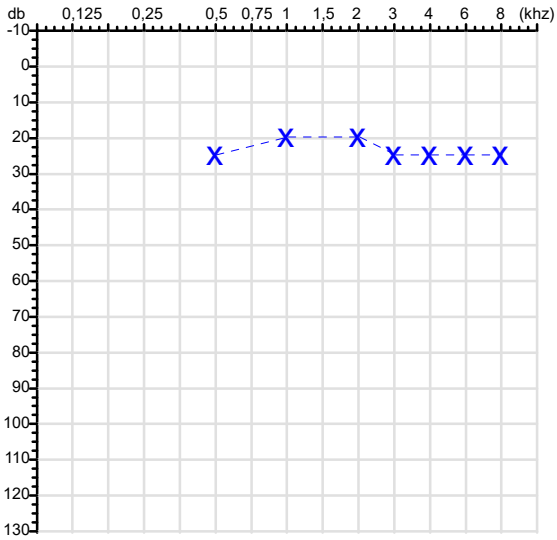

Aérea

Khz	0,25	0,5	1	2	3	4	6	8
OD db	NDG	20	15	20	20	25	25	25

Khz	0,25	0,5	1	2	3	4	6	8
OE db	NDG	25	20	20	25	25	25	25

Óssea

Khz	0,25	0,5	1	2	3	4	6
OD db	NDG	NDG	NDG	NDG	NDG	NDG	NDG

Khz	0,25	0,5	1	2	3	4	6
OE db	NDG	NDG	NDG	NDG	NDG	NDG	NDG

Médias Tritonais

Khz	0,5	1	2	=	3	4	6	=
OD db	20	15	20	18	20	25	25	23

Khz	0,5	1	2	=	3	4	6	=
OE db	25	20	20	22	25	25	25	25

Laudo Clínico OD

Audição normal

Classificações: tipo de perda auditiva (Silman e Silvermam - 1997), grau de perda auditiva média 500khz, 1000khz e 2000khz (Lioyd e Kaplan - 1978) e configuração audiométrica (Silman e Silverman - 1997 - adaptada de Carhart, 1945 e Lioyd e Kaplan, 1978)

Laudo Clínico OE

Audição normal

Classificações: tipo de perda auditiva (Silman e Silvermam - 1997), grau de perda auditiva média 500khz, 1000khz e 2000khz (Lioyd e Kaplan - 1978) e configuração audiométrica (Silman e Silverman - 1997 - adaptada de Carhart, 1945 e Lioyd e Kaplan, 1978)

Emanuel Sêmpio
Fonoaudiólogo
Audiologia Clínica e Ocupacional
CRFa 5-5297-8

Emanuel Sempio
Fonoaudiólogo
CRFa 5 - 5297 - 6

Assinatura eletrônica :A769961356D3A256C89B9AAC09C4A790
Para validar a assinatura : https://sistema.hismet.com.br/validacao.php

Weder Branquinho Nunes

**** Assinado por biometria ****

Modelo do Audiometro :AVS500 - VIBRASOM
Ultima Aferição :12/08/2026

IMAGGI
RADIOLOGIA

Protocolo:2610081201539 Data:08/10/2026
Paciente:Weder Branquinho Nunes
Nasc.:11/12/1986 RG:- CPF:02077004193
Exame:RX COLUNA LOMBO SACRA AP / PERFIL

Resultado

CORPOS VERTEBRAIS VISUALIZADOS COM MORFOLOGIA E TEXTURA HABITUAIS.
APóFISES ESPINHOSAS, TRANSVERSAS E PEDíCULOS SEM ANORMALIDADES.
TRANSIçãO LOMBOSSACRA DE ASPECTO NORMAL.
ESPAçOS DISCAIS DENTRO DOS LIMITES DA NORMALIDADE.
AUSêNCIA DE ASSIMETRIAS EVIDENTES OU ESCOLIOSE DA COLUNA.
LINHA DE PESO PROJETADA ANTERIOR A BASE DO SACRO.

Dr. Leandro M. Colmanetti
Médico Radiologista CRM 5995 MT RQE 4585 MT

v1.0 Chave:http://sistema.imaggi.com.br/validar.php?chave=41078968694186656026117861801 8