ATESTADO DE ACUIDADE VISUAL

CNPJ : 37457942000456 **Fantasia :** TRAEL TRANSFORMADORES ELETRICOS
Razão Social : TRAEL TRANSFORMADORES ELETRICOS LTDA
Endereço : R O **N.º 0** **Complemento :**
Cidade / UF : CUIABÁ / MT **CEP :** 78098410

Funcionário

Nome : Ivan Guilherme Fernandes da Silva **Setor:** MEDIA FORCA - BOBINAGEM AT - MEDIA FORCA
CPF : 09512678179 **Cargo:** BOBINADOR III
RG : / **Nascimento:** 07/03/2002

Ficha de Acuidade Visual

Longe

Método de avaliação : Escala Optométrica de Snellen

SEM CORREÇÃO	COM CORREÇÃO
OD: 20/200	OD: /
OE: 20/20	OE: /

Perto

Método de avaliação : Tabela de Jaeger

CORREÇÃO : NÃO

RESULTADO OLHO DIREITO :J6

RESULTADO OLHO ESQUERDO : J2

Teste Cromático

Visão Cromatica: NORMAL

Usa lente/óculos: Não

Cuiabá 8 de outubro de 2026

Resultado: ALTERADO

Dra. Mariana A. F. de Macêdo
Médica
CRM-MT 17375

Dra. Mariana Azevedo Ferreira de Macedo Moresco
CRM-MT 17375
NIS 269.34097.59-7

Autenticação Assintatura :8978861574B1A4BD2D8AB7EEF2EDE788
Para validar a assinatura : https://sistema.hismet.com.br/validacao.php

hismet

Exame n.º :850279

CPF :095.126.781-79	Paciente :Ivan Guilherme Fernandes da Silva	RG :/
CNPJ :37.457.942/0004-56	Razão :TRAEL TRANSFORMADORES ELETRICOS LTDA	
Nascimento :07/03/2002	Idade : 24 anos	
Motivo :Periódico	Setor :MEDIA FORCA - BOBINAGEM AT - MEDIA FORCA	
Repouso :14h	Função :BOBINADOR III	
Data do Exame : 08/10/2026		

Audiometria

Orelha Direita

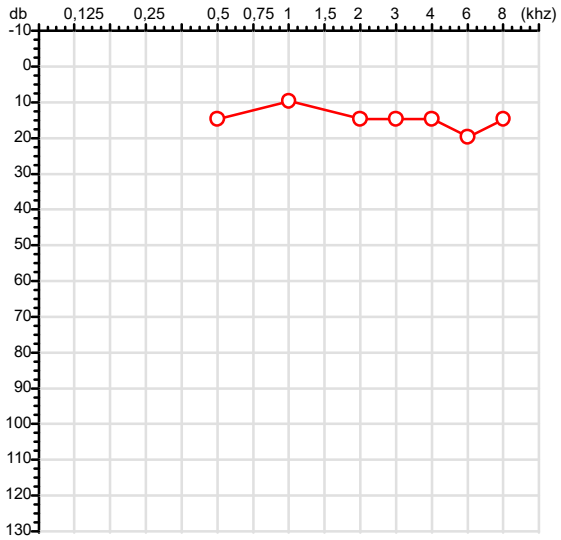

Orelha Esquerda

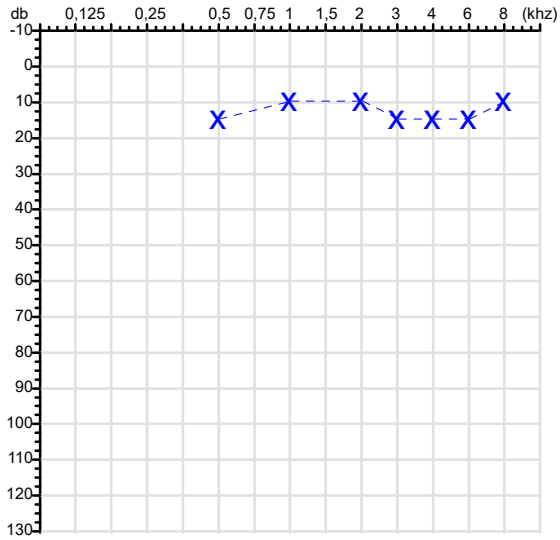

Aérea

Khz	0,25	0,5	1	2	3	4	6	8
OD db	NDG	15	10	15	15	15	20	15

Khz	0,25	0,5	1	2	3	4	6	8
OE db	NDG	15	10	10	15	15	15	10

Óssea

Khz	0,25	0,5	1	2	3	4	6
OD db	NDG	NDG	NDG	NDG	NDG	NDG	NDG

Khz	0,25	0,5	1	2	3	4	6
OE db	NDG	NDG	NDG	NDG	NDG	NDG	NDG

Médias Tritonais

Khz	0,5	1	2	=	3	4	6	=
OD db	15	10	15	13	15	15	20	17

Khz	0,5	1	2	=	3	4	6	=
OE db	15	10	10	12	15	15	15	15

Laudo Clínico OD

Audição normal

Classificações: tipo de perda auditiva (Silman e Silvermam - 1997), grau de perda auditiva média 500khz, 1000khz e 2000khz (Lioyd e Kaplan - 1978) e configuração audiométrica (Silman e Silverman - 1997 - adaptada de Carhart, 1945 e Lioyd e Kaplan, 1978)

Laudo Clínico OE

Audição normal

Classificações: tipo de perda auditiva (Silman e Silvermam - 1997), grau de perda auditiva média 500khz, 1000khz e 2000khz (Lioyd e Kaplan - 1978) e configuração audiométrica (Silman e Silverman - 1997 - adaptada de Carhart, 1945 e Lioyd e Kaplan, 1978)

Emanuel Sêmpio
Fonoaudiólogo
Audiologia Clínica e Ocupacional
CRFa 5-5297-8

Emanuel Sempio
Fonoaudiólogo
CRFa 5 - 5297 - 6

Assinatura eletrônica :6B7BACBCE0AE5694552A70CC6EE77E08
Para validar a assinatura : https://sistema.hismet.com.br/validacao.php

Ivan Guilherme Fernandes da Silva

**** Assinado por biometria ****

Modelo do Audiometro :AVS500 - VIBRASOM
Ultima Aferição :12/08/2026

HISMET - MEDICINA DO TRABALHO
AV. GENERAL MELLO, 227. TEL. (65)3321-7051
www.hismet.com.br

Data da Visita	Impresso em
08/10/2026	08/10/2026

Nome	ID1		Sexo	Idade	Peso (kg)	Altura (cm)
Ivan Guilherme Fernandes DA SILVA	850279		Masculino	24,5	60,00	173,0
Agrupamento	**D.O.B.**	**ID2**	**BMI (kg/m2)**	**Fumante**	**Anos de Tabag…**	**Cig/Dia**
--	07/03/2002	--	20,0	Não	--	--
Técnico	**Médico**		**Classe 2**		**Etnia**	
--	--		--		Outros/Não Especificado	

CAPACIDADE VITAL FORÇADA

Imprimir Resultado dos testes	Definir previsão	Posição do Teste
14:02	GLI	SENTADO

		Meas.	Pred	% Pred	z score
FVC	L	**3,66**	4,77	77	
FEV1	L	**3,48**	4,06	86	
FEV1/FVC%	%	**95,1**	85,6	111	
FEV1/Vcmax%	%	**95,1**	85,6	111	

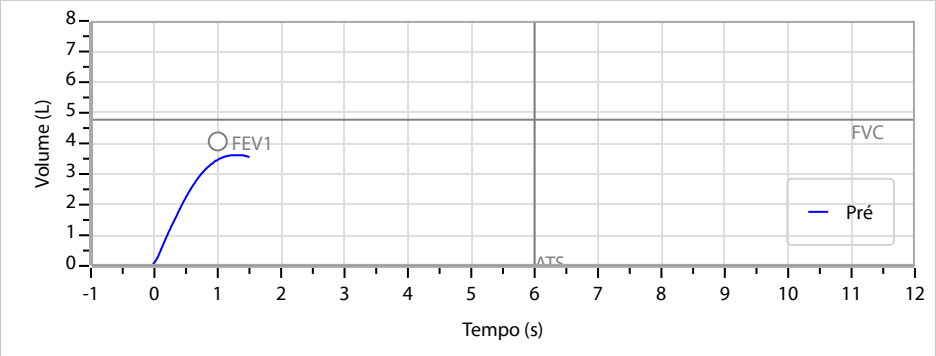

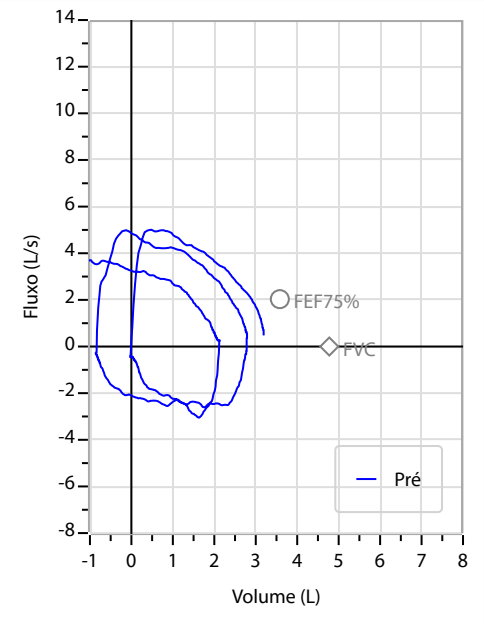

Interpretação

O indivíduo tem uma relação FEV1/FVC% de 95,1% que está dentro do limite normal e um valor FVC de 3,66 L que está abaixo de LLN. Os resultados do teste indicam uma POSSÍVEL RESTRIÇÃO.

Assinatura: _____

Protocolo:2610081502049 Data:08/10/2026
Paciente:Ivan Guilherme Fernandes da Silva
Nasc.:07/03/2002 RG:- CPF:09512678179
Exame:RX COLUNA LOMBO SACRA AP / PERFIL

Resultado

CORPOS VERTEBRAIS VISUALIZADOS COM MORFOLOGIA E TEXTURA HABITUAIS.
APóFISES ESPINHOSAS, TRANSVERSAS E PEDíCULOS SEM ANORMALIDADES.
TRANSIçãO LOMBOSSACRA DE ASPECTO NORMAL.
ESPAçOS DISCAIS DENTRO DOS LIMITES DA NORMALIDADE.
LINHA DE PESO PROJETADA ANTERIOR A BASE DO SACRO.
ASSIMETRIA DO EIXO LONGITUDINAL DA COLUNA LOMBAR COM CONVEXIDADE à ESQUERDA

Dr. Leandro M. Colmanetti
Médico Radiologista CRM 5995 MT RQE 4585 MT

v1.0 Chave:http://sistema.imaggi.com.br/validar.php?chave=53660509147174693208640151495 2

IMAGGI
RADIOLOGIA

Protocolo:2610081509209 Data:08/10/2026
Paciente:Ivan Guilherme Fernandes da Silva
Nasc.:07/03/2002 RG:- CPF:09512678179
Exame:RX TORAX PA

Resultado

OSSOS COM MORFOLOGIA E TEXTURA NORMAIS.
MEDIASTINO CENTRADO E SEM MASSAS VISíVEIS NA SUA TOPOGRAFIA.
HILOS E TRAMA VASCULAR PULMONAR DE ASPECTO HABITUAL.
CAMPOS PLEUROPULMONARES COM TRANSPARêNCIA SATISFATóRIA.
CúPULAS DIAFRAGMáTICAS DE CONTORNOS NíTIDOS E SEIOS COSTOFRêNICOS LIVRES.
ÁREA CARDíACA NOS LIMITES DA NORMALIDADE.

Dr. Leandro M. Colmanetti
Médico Radiologista CRM 5995 MT RQE 4585 MT

v1.0 Chave:http://sistema.imaggi.com.br/validar.php?chave=32868628748865161721410209158 8