ATESTADO DE ACUIDADE VISUAL

CNPJ : 77591402000132 **Fantasia :** CONSTRUTORA J.L.
Razão Social : JOTA ELE CONSTRUCOES CIVIS S/A
Endereço : R CORONEL PEDRO SCHERER SOBRINHO **N.º** 222 **Complemento :**
Cidade / UF : CURITIBA / PR **CEP :** 80050470

Funcionário

Nome : Fernando da Silva Sousa **Setor:** OPERACIONAL SOLDA - ESP. SHOW PARQUE NOVO MT
CPF : 06908724379 **Cargo:** CALDEIREIRO I, II
RG : / **Nascimento:** 13/04/1999

Ficha de Acuidade Visual

Longe

Método de avaliação : Escala Optométrica de Snellen

SEM CORREÇÃO	COM CORREÇÃO
OD: 20/15	OD: /
OE: 20/15	OE: /

Perto

Método de avaliação : Tabela de Jaeger

CORREÇÃO : NÃO

RESULTADO OLHO DIREITO :J1

RESULTADO OLHO ESQUERDO : J2

Teste Cromático

Visão Cromatica: NORMAL

Usa lente/óculos: Não

Cuiabá 9 de outubro de 2026

Resultado: NORMAL

Dra. Mariana A. F. de Macêdo
Médica
CRM-MT 17375

Dra. Mariana Azevedo Ferreira de Macedo Moresco
CRM-MT 17375
NIS 269.34097.59-7

Autenticação Assintatura :5E167877FF5A093B4BC139CA1CF86DE3
Para validar a assinatura : https://sistema.hismet.com.br/validacao.php

hismet

Exame n.º :850330

CPF :069.087.243-79	Paciente :FERNANDO DA SILVA SOUSA	RG :/
CNPJ :77.591.402/0001-32	Razão :JOTA ELE CONSTRUCOES CIVIS S/A	
Nascimento :13/04/1999	Idade : 27 anos	
Motivo :Demissional	Setor :OPERACIONAL SOLDA - ESP. SHOW PARQUE NOVO MT	
Repouso :14h	Função :CALDEIREIRO I, II	
Data do Exame : 09/10/2026		

Audiometria

Orelha Direita

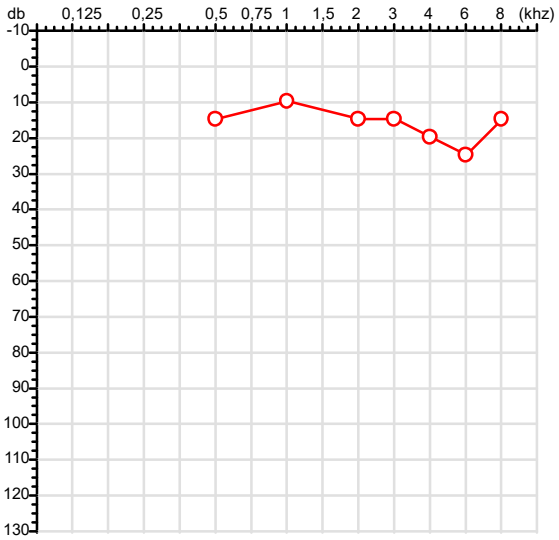

Orelha Esquerda

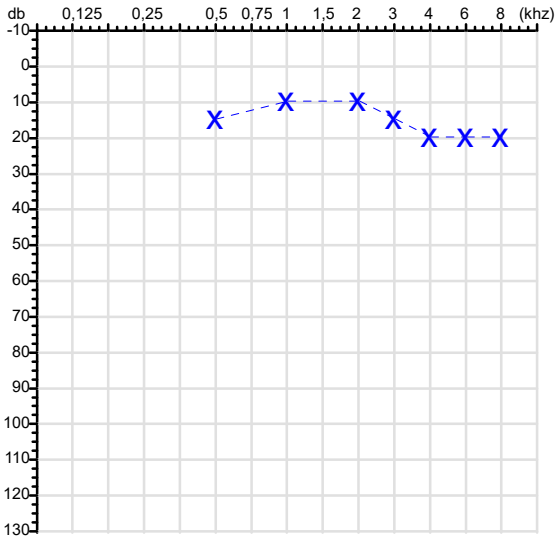

Aérea

Khz	0,25	0,5	1	2	3	4	6	8
OD db	NDG	15	10	15	15	20	25	15

Khz	0,25	0,5	1	2	3	4	6	8
OE db	NDG	15	10	10	15	20	20	20

Óssea

Khz	0,25	0,5	1	2	3	4	6
OD db	NDG	NDG	NDG	NDG	NDG	NDG	NDG

Khz	0,25	0,5	1	2	3	4	6
OE db	NDG	NDG	NDG	NDG	NDG	NDG	NDG

Médias Tritonais

Khz	0,5	1	2	=	3	4	6	=
OD db	15	10	15	13	15	20	25	20

Khz	0,5	1	2	=	3	4	6	=
OE db	15	10	10	12	15	20	20	18

Laudo Clínico OD

Audição normal

Classificações: tipo de perda auditiva (Silman e Silvermam - 1997), grau de perda auditiva média 500khz, 1000khz e 2000khz (Lioyd e Kaplan - 1978) e configuração audiométrica (Silman e Silverman - 1997 - adaptada de Carhart, 1945 e Lioyd e Kaplan, 1978)

Laudo Clínico OE

Audição normal

Classificações: tipo de perda auditiva (Silman e Silvermam - 1997), grau de perda auditiva média 500khz, 1000khz e 2000khz (Lioyd e Kaplan - 1978) e configuração audiométrica (Silman e Silverman - 1997 - adaptada de Carhart, 1945 e Lioyd e Kaplan, 1978)

Emanuel Sêmpio
Fonoaudiólogo
Audiologia Clínica e Ocupacional
CRFa 5-5297-8

Emanuel Sempio
Fonoaudiólogo
CRFa 5 - 5297 - 6

Assinatura eletrônica :258C13296B96CC3E261AD1534734956A
Para validar a assinatura : https://sistema.hismet.com.br/validacao.php

Fernando da Silva Sousa

**** Assinado por biometria ****

Modelo do Audiometro :AVS500 - VIBRASOM
Ultima Aferição :12/08/2026

HISMET - MEDICINA DO TRABALHO
AV. GENERAL MELLO, 227. TEL. (65)3321-7051
www.hismet.com.br

Data da Visita	Impresso em
09/10/2026	09/10/2026

Nome	ID1		Sexo	Idade	Peso (kg)	Altura (cm)
Fernando da Silva SOUSA	850330		Masculino	27,4	63,00	176,0
Agrupamento	**D.O.B.**	**ID2**	**BMI (kg/m2)**	**Fumante**	**Anos de Tabag…**	**Cig/Dia**
--	13/04/1999	--	20,3	Sim	10	10
Técnico	**Médico**		**Classe 2**		**Etnia**	
--	--		--		Outros/Não Especificado	

CAPACIDADE VITAL FORÇADA

Imprimir Resultado dos testes	Definir previsão	Posição do Teste
07:24	GLI	SENTADO

		Meas.	Pred	% Pred	z score
FVC	L	**4,98**	4,94	101	
FEV1	L	**3,85**	4,15	93	
FEV1/FVC%	%	**77,4**	84,5	92	
FEV1/Vcmax%	%	**77,4**	84,5	92	

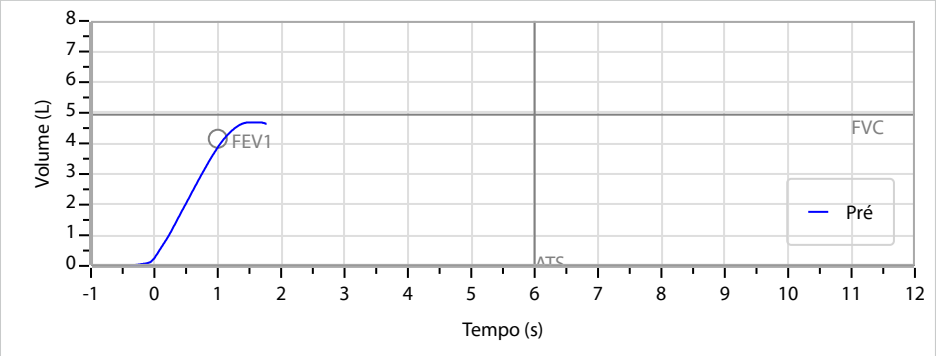

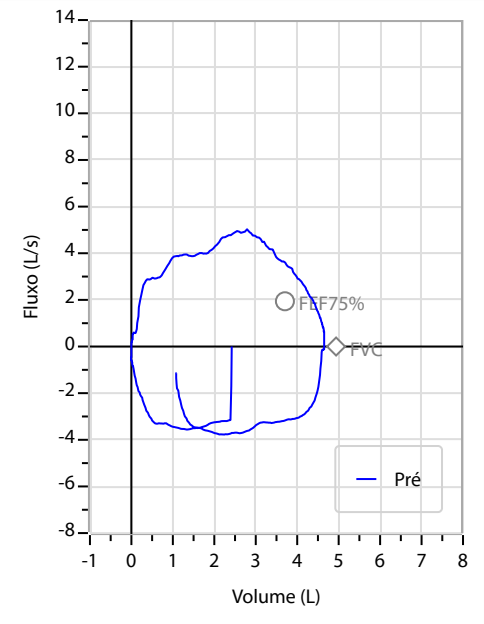

Interpretação

O indivíduo tem uma relação FEV1/FVC% de 77,4% e um valor FVC de 4,98 L que estão dentro dos limites normais. Os resultados do teste indicam uma ESPIROMETRIA NORMAL

Assinatura: _____

Protocolo:2610090836139 Data:09/10/2026
Paciente:FERNANDO DA SILVA SOUSA
Nasc.:13/04/1999 RG:- CPF:06908724379
Exame:RX COLUNA LOMBO SACRA AP / PERFIL

Resultado

CORPOS VERTEBRAIS VISUALIZADOS COM MORFOLOGIA E TEXTURA HABITUAIS.
APóFISES ESPINHOSAS, TRANSVERSAS E PEDíCULOS SEM ANORMALIDADES.
TRANSIçãO LOMBOSSACRA DE ASPECTO NORMAL.
ESPAçOS DISCAIS DENTRO DOS LIMITES DA NORMALIDADE.
AUSêNCIA DE ASSIMETRIAS EVIDENTES OU ESCOLIOSE DA COLUNA.
LINHA DE PESO PROJETADA ANTERIOR A BASE DO SACRO.

Dr. Leandro M. Colmanetti
Médico Radiologista CRM 5995 MT RQE 4585 MT

v1.0 Chave:http://sistema.imaggi.com.br/validar.php?chave=334554290960158084813699267431

IMAGGI
RADIOLOGIA

Protocolo:2610090831109 Data:09/10/2026
Paciente:FERNANDO DA SILVA SOUSA
Nasc.:13/04/1999 RG:- CPF:06908724379
Exame:RX TORAX PA / PERFIL

Resultado

OSSOS COM MORFOLOGIA E TEXTURA NORMAIS.
MEDIASTINO CENTRADO E SEM MASSAS VISíVEIS NA SUA TOPOGRAFIA.
HILOS E TRAMA VASCULAR PULMONAR DE ASPECTO HABITUAL.
CAMPOS PLEUROPULMONARES COM TRANSPARêNCIA SATISFATóRIA.
CúPULAS DIAFRAGMáTICAS DE CONTORNOS NíTIDOS E SEIOS COSTOFRêNICOS LIVRES.
ÁREA CARDíACA NOS LIMITES DA NORMALIDADE.

Dr. Leandro M. Colmanetti
Médico Radiologista CRM 5995 MT RQE 4585 MT

v1.0 Chave:http://sistema.imaggi.com.br/validar.php?chave=389255143540583923254751180286