hismet

Exame n.º :850989

CPF :005.104.382-37	Paciente :Franceildo Pereira Saraiva	RG :/
CNPJ :14.915.029/0001-08	Razão :ENCOMIND ENGENHARIA LTDA	
Nascimento :26/11/1989	Idade : 36 anos	
Motivo :Admissional	Setor :MANUTENCAO	
Repouso :14h	Função :ELETRICISTA MAQUINAS PESADAS	
Data do Exame : 14/10/2026		

Audiometria

Orelha Direita

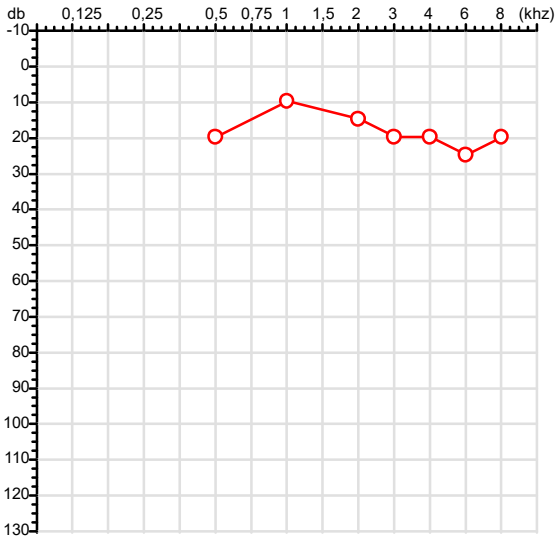

Orelha Esquerda

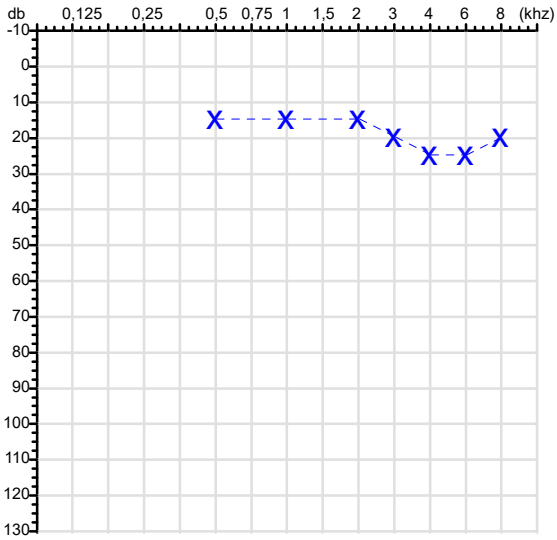

Aérea

Khz	0,25	0,5	1	2	3	4	6	8
OD db	NDG	20	10	15	20	20	25	20

Khz	0,25	0,5	1	2	3	4	6	8
OE db	NDG	15	15	15	20	25	25	20

Óssea

Khz	0,25	0,5	1	2	3	4	6
OD db	NDG	NDG	NDG	NDG	NDG	NDG	NDG

Khz	0,25	0,5	1	2	3	4	6
OE db	NDG	NDG	NDG	NDG	NDG	NDG	NDG

Médias Tritonais

Khz	0,5	1	2	=	3	4	6	=
OD db	20	10	15	15	20	20	25	22

Khz	0,5	1	2	=	3	4	6	=
OE db	15	15	15	15	20	25	25	23

Laudo Clínico OD

Audição normal

Classificações: tipo de perda auditiva (Silman e Silvermam - 1997), grau de perda auditiva média 500khz, 1000khz e 2000khz (Lioyd e Kaplan - 1978) e configuração audiométrica (Silman e Silverman - 1997 - adaptada de Carhart, 1945 e Lioyd e Kaplan, 1978)

Laudo Clínico OE

Audição normal

Classificações: tipo de perda auditiva (Silman e Silvermam - 1997), grau de perda auditiva média 500khz, 1000khz e 2000khz (Lioyd e Kaplan - 1978) e configuração audiométrica (Silman e Silverman - 1997 - adaptada de Carhart, 1945 e Lioyd e Kaplan, 1978)

Emanuel Sêmpio
Fonoaudiólogo
Audiologia Clínica e Ocupacional
CRFa 5-5297-8

Emanuel Sempio
Fonoaudiólogo
CRFa 5 - 5297 - 6

Assinatura eletrônica :8FBE6D6DB3843C6010ECD57310CFA27B
Para validar a assinatura : https://sistema.hismet.com.br/validacao.php

Franceildo Pereira Saraiva

**** Assinado por biometria ****

Modelo do Audiometro :AVS500 - VIBRASOM
Ultima Aferição :12/08/2026

IMAGGI
RADIOLOGIA

Protocolo:2610141005009 Data:14/10/2026
Paciente:Franceildo Pereira Saraiva
Nasc.:26/11/1989 RG:- CPF:00510438237
Exame:RX COLUNA LOMBO SACRA AP / PERFIL

Resultado

CORPOS VERTEBRAIS VISUALIZADOS COM MORFOLOGIA E TEXTURA HABITUAIS.
APóFISES ESPINHOSAS, TRANSVERSAS E PEDíCULOS SEM ANORMALIDADES.
TRANSIçãO LOMBOSSACRA DE ASPECTO NORMAL.
ESPAçOS DISCAIS DENTRO DOS LIMITES DA NORMALIDADE.
AUSêNCIA DE ASSIMETRIAS EVIDENTES OU ESCOLIOSE DA COLUNA.
LINHA DE PESO PROJETADO ANTERIOR A BASE DO SACRO.

Dr. Leandro M. Colmanetti
Médico Radiologista CRM 5995 MT RQE 4585 MT

v1.0 Chave:http://sistema.imaggi.com.br/validar.php?chave=223884524064243383122213869155